MEDICYT

člen MEDIREX GROUP
všetko pre vaše zdravie

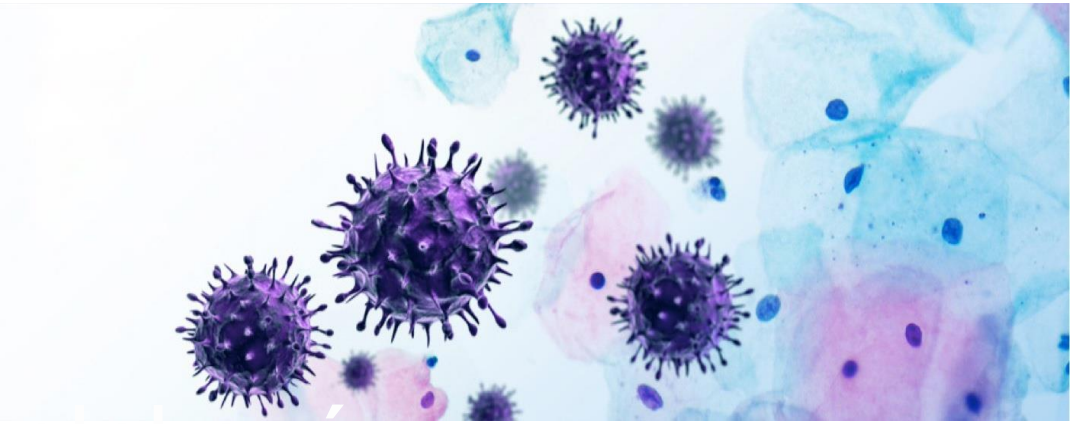

Doplnkový text

6. bioptický deň

Prípad SD – IAP č. 629
P. Bohuš, Medicyt Košice

07.Apríl 2017 GBC Bratislava

December 2016

- 74 – ročný muž
- Klinická diagnóza: struma nodosa l.dx
- Mierne zvýšené hodnoty kalcitonínu

MAKROPOPIS

- Zaslaný pravý lalok thyreoidey veľkosti cca 40x15x15 mm, na rezoch vnútri parenchýmu prítomný svetlohnedý uzlík veľkosti cca 6x5 mm, hladký, homogénny, netransparentný. Okolité tkanivo tmavočervené, bez nápadnejších ložiskových zmien

Rýchla peroperačná biopsia imprint cytology

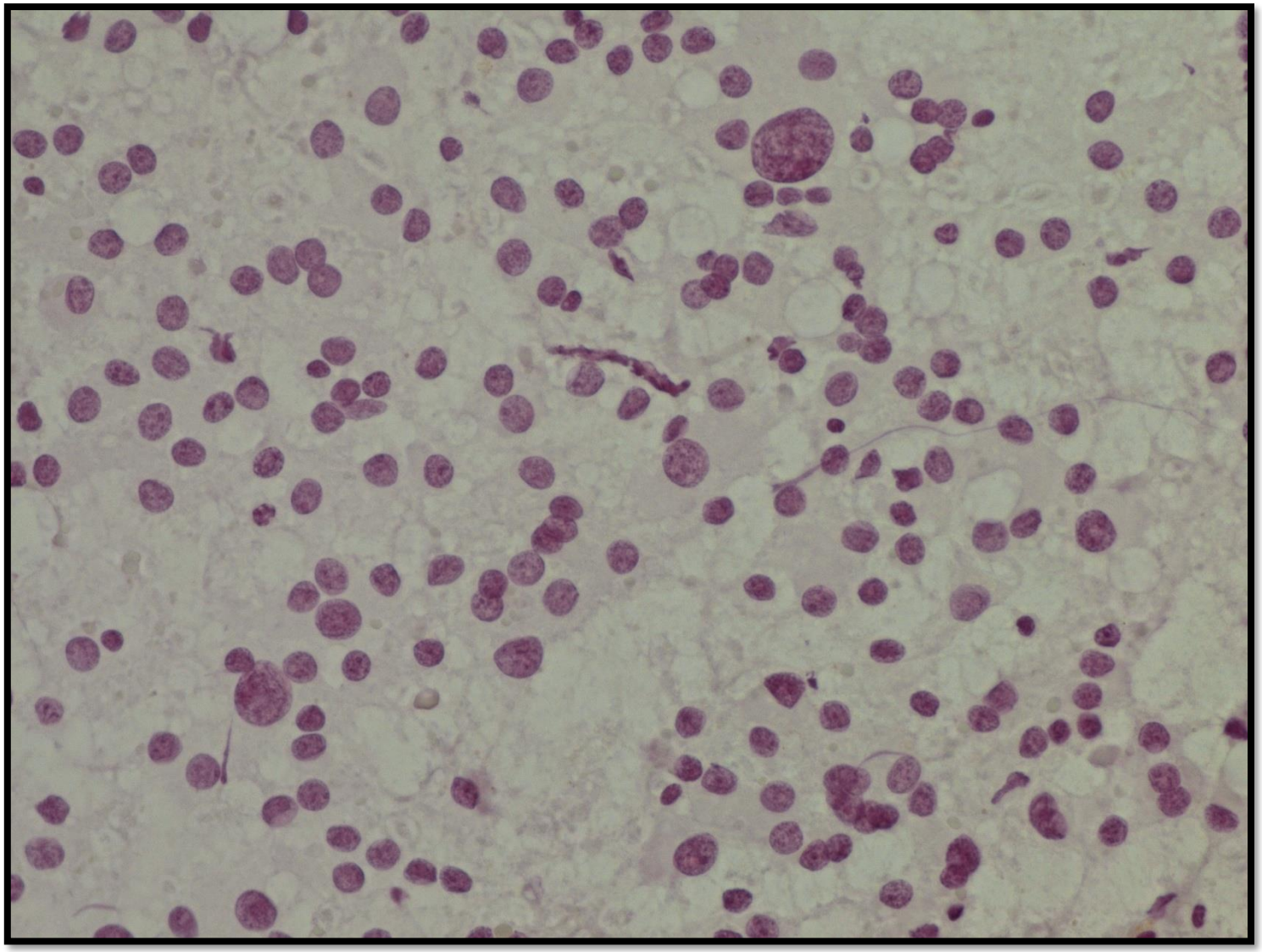

Rýchla peroperačná biopsia
frozen section

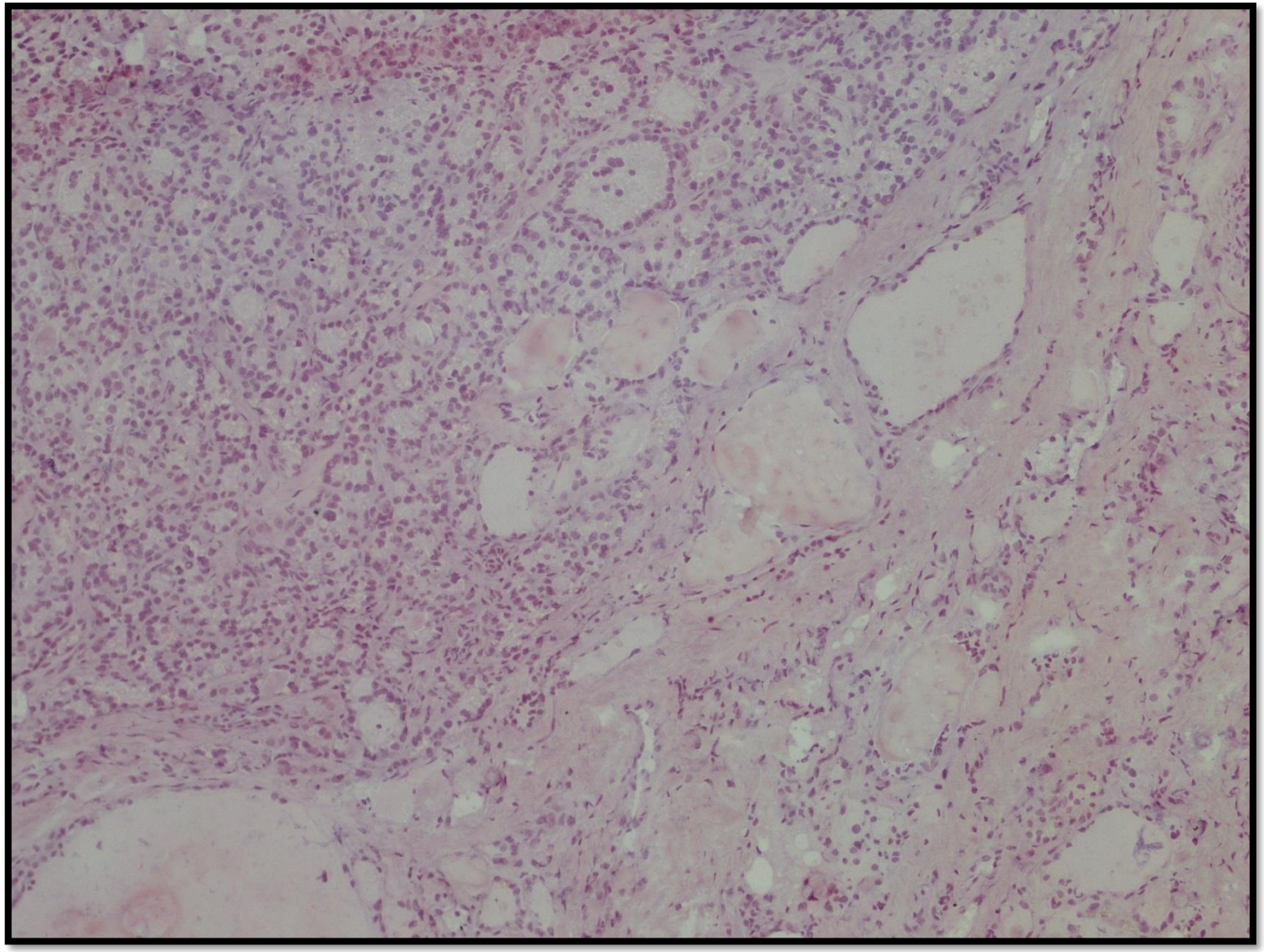

Rýchla peroperačná biopsia

NEGAT. (***folikulárny adenóm thyreoidey***)

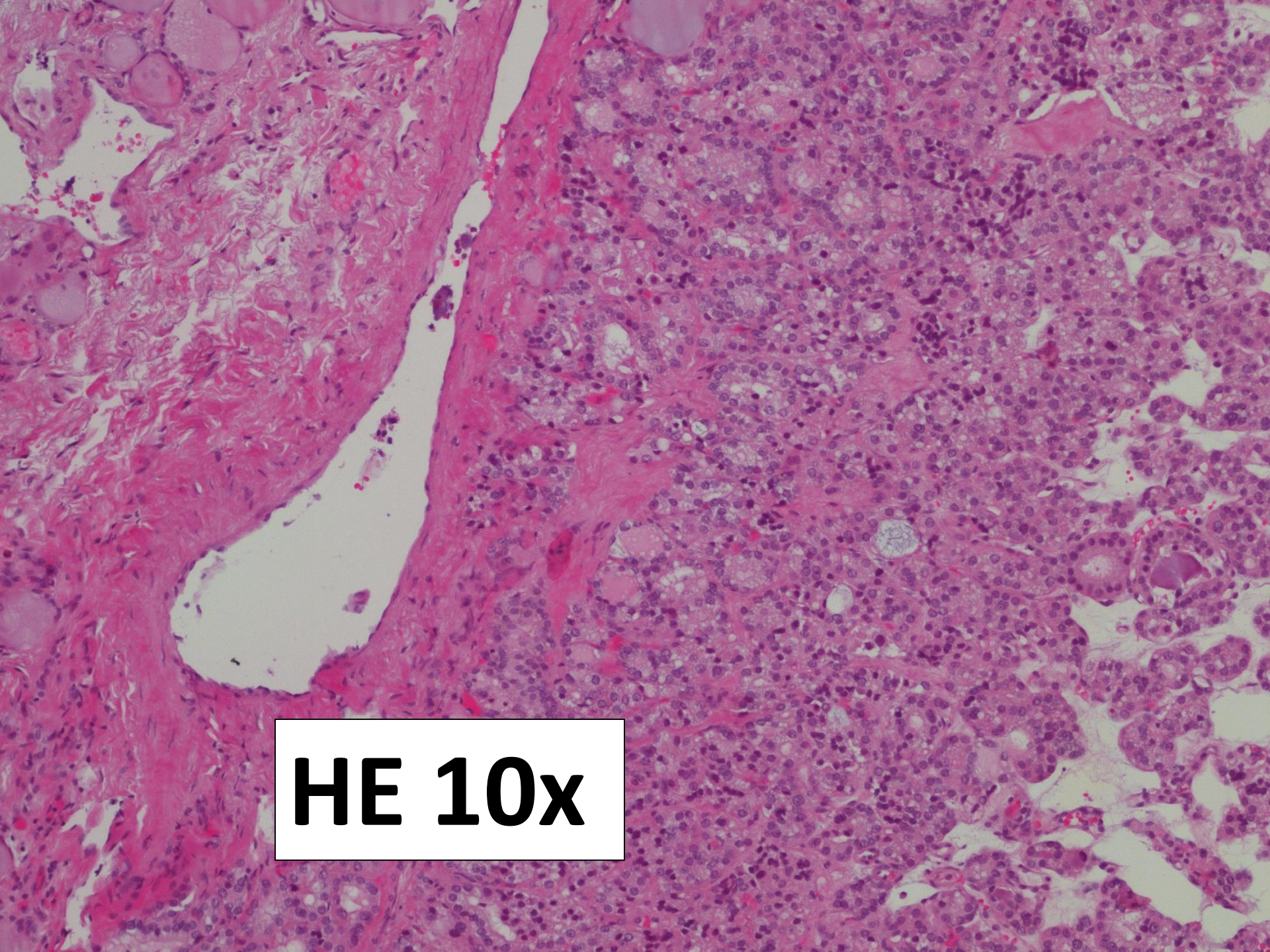
HE 10x

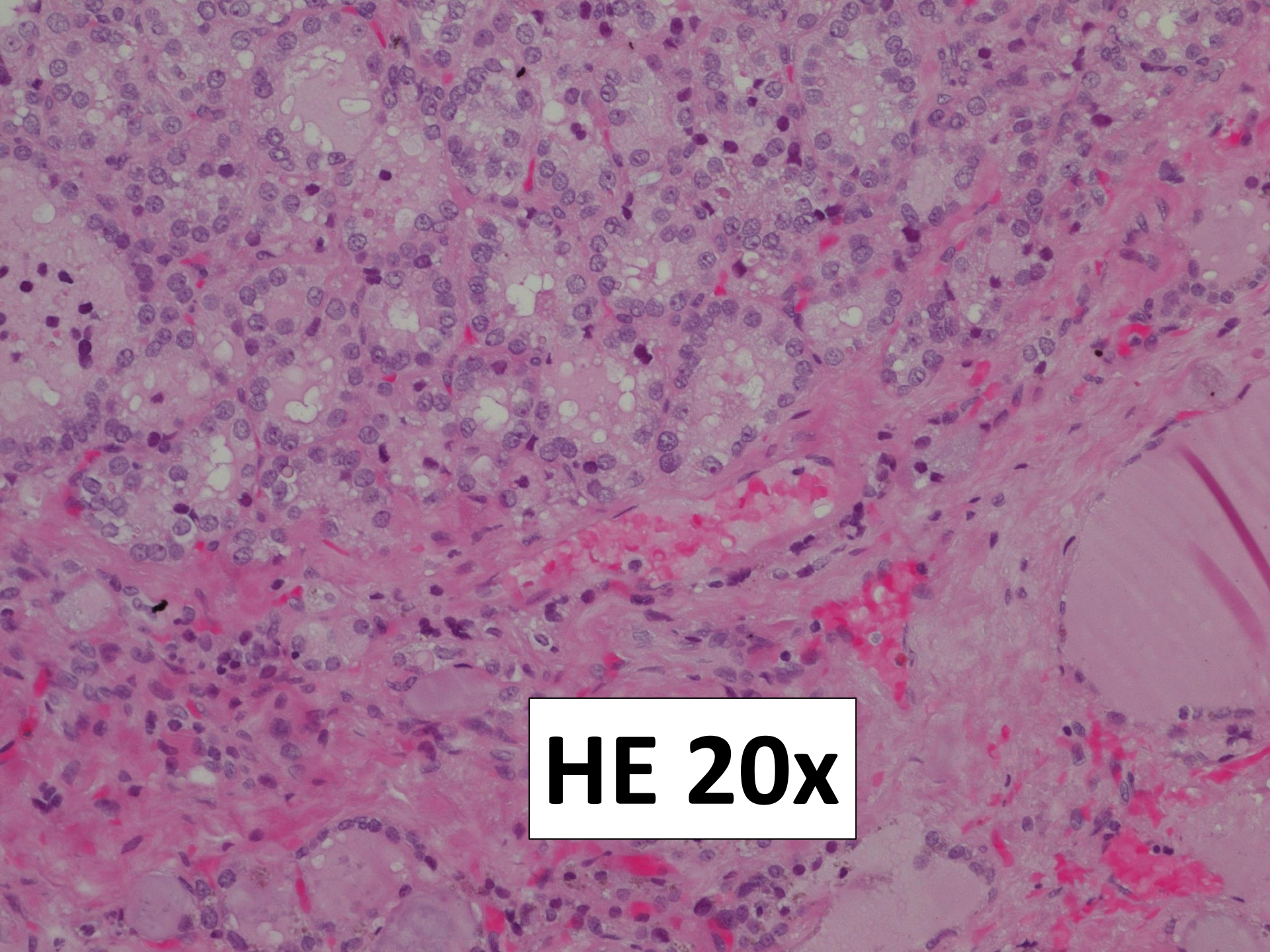
HE 20x

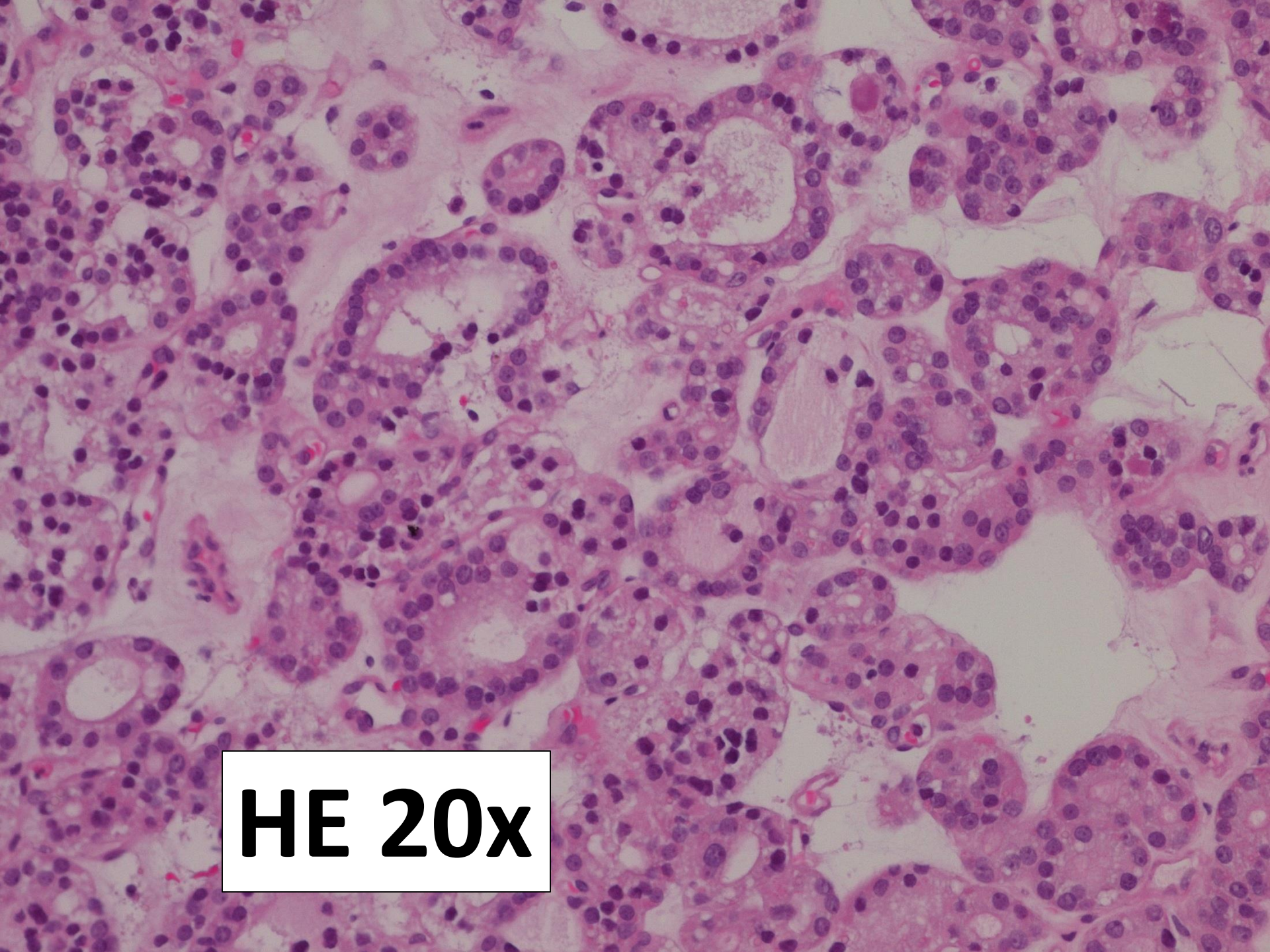
HE 20x

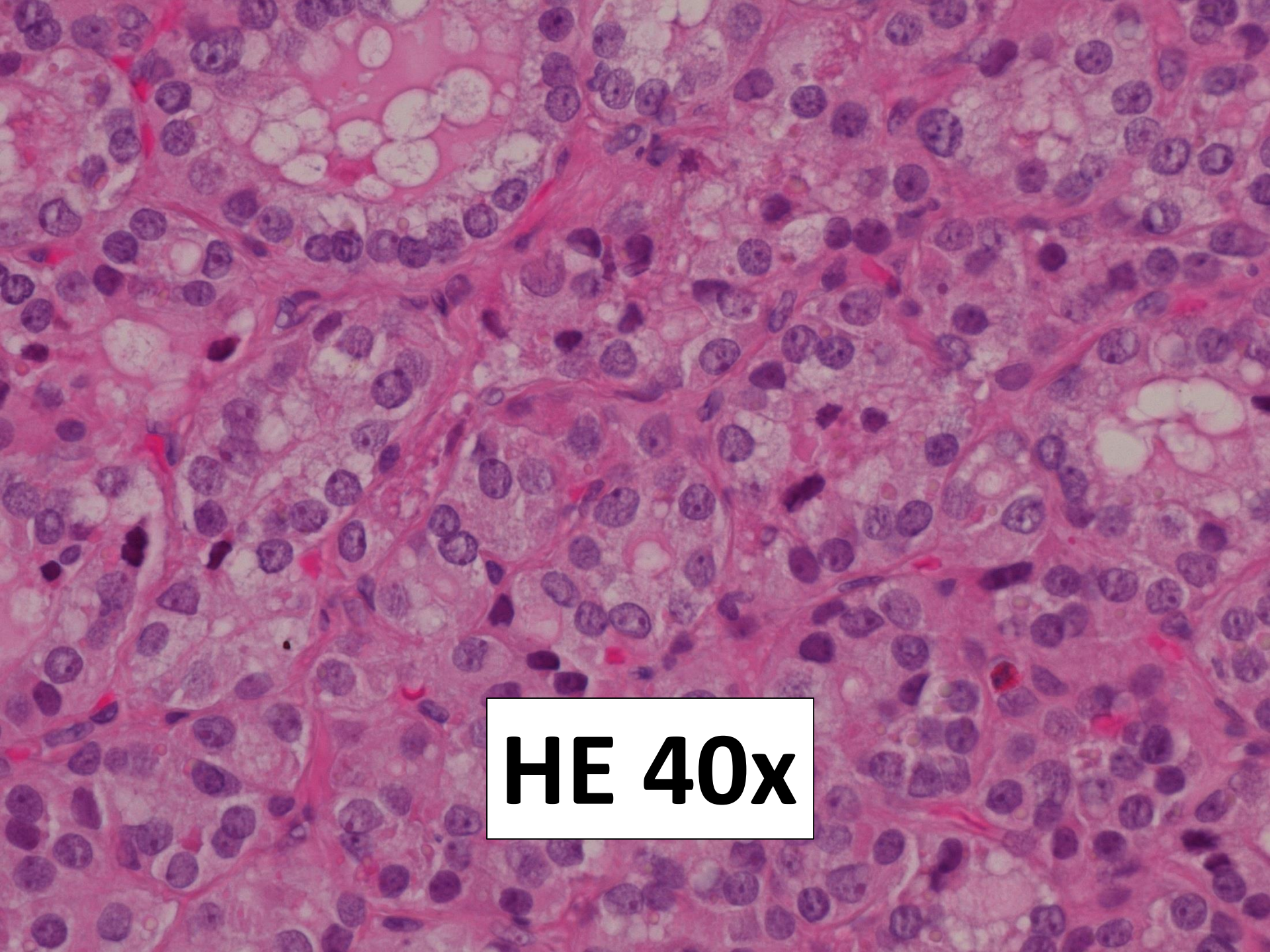
HE 40x

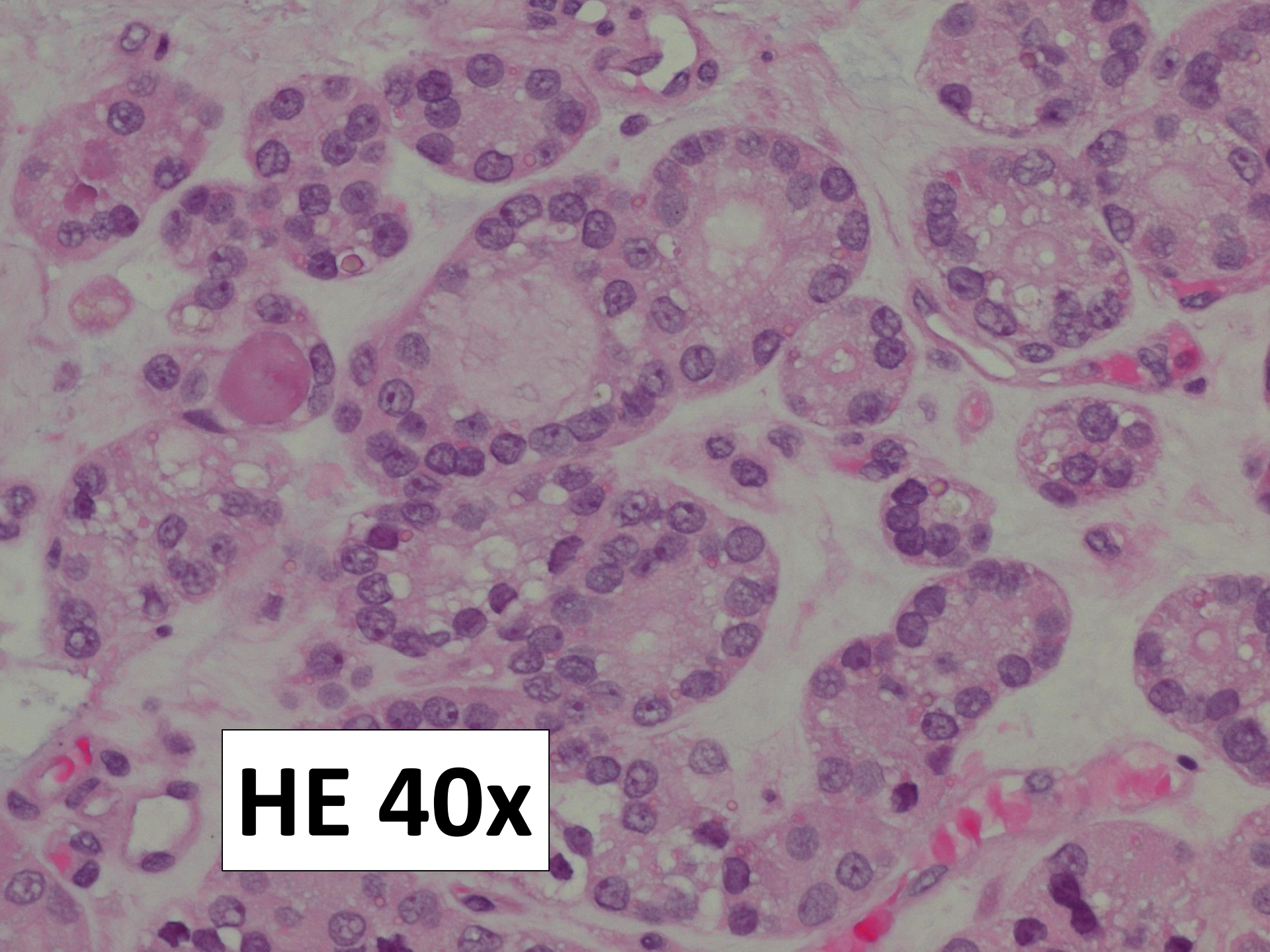
HE 40x

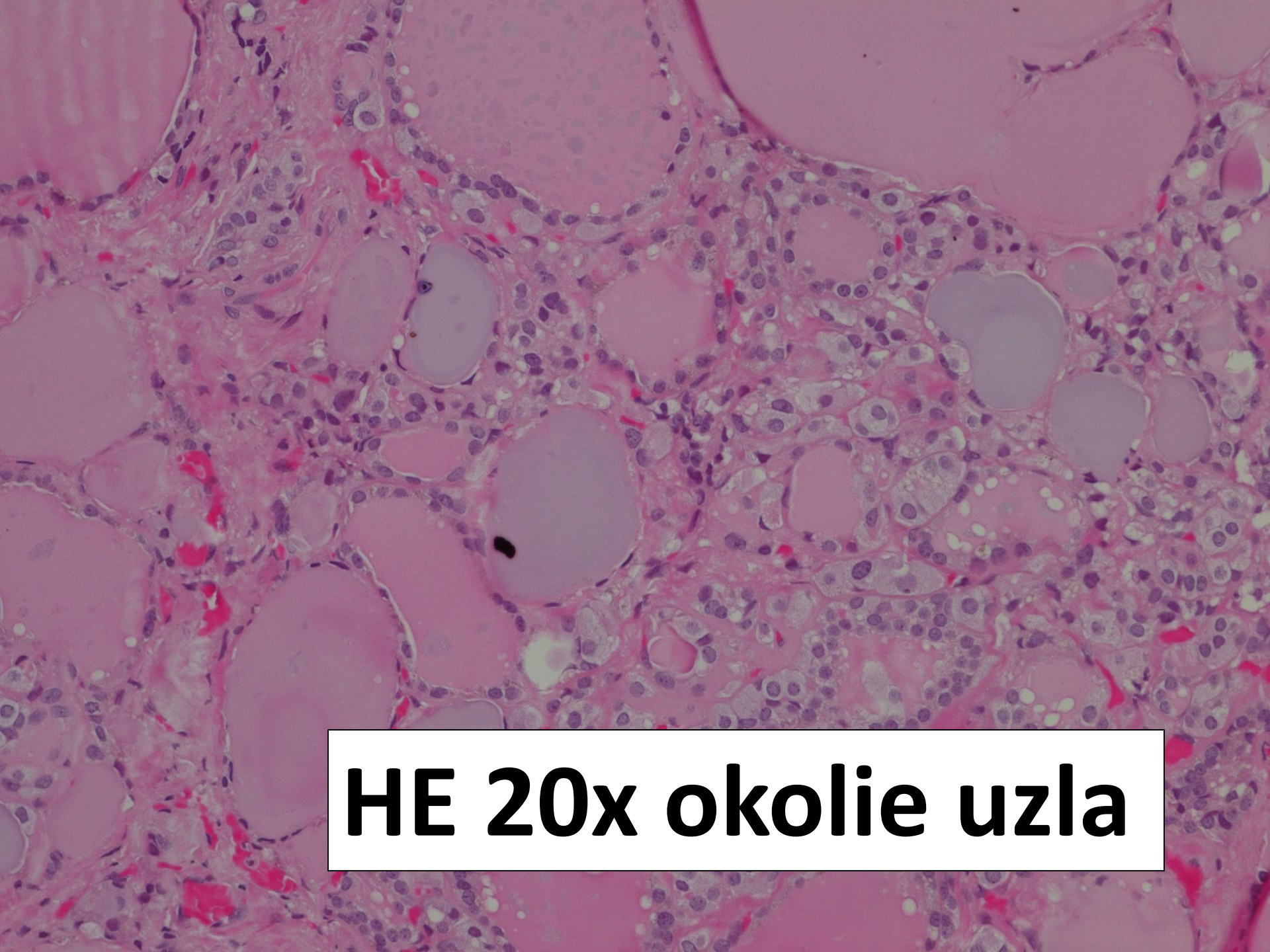
HE 20x okolie uzla

?

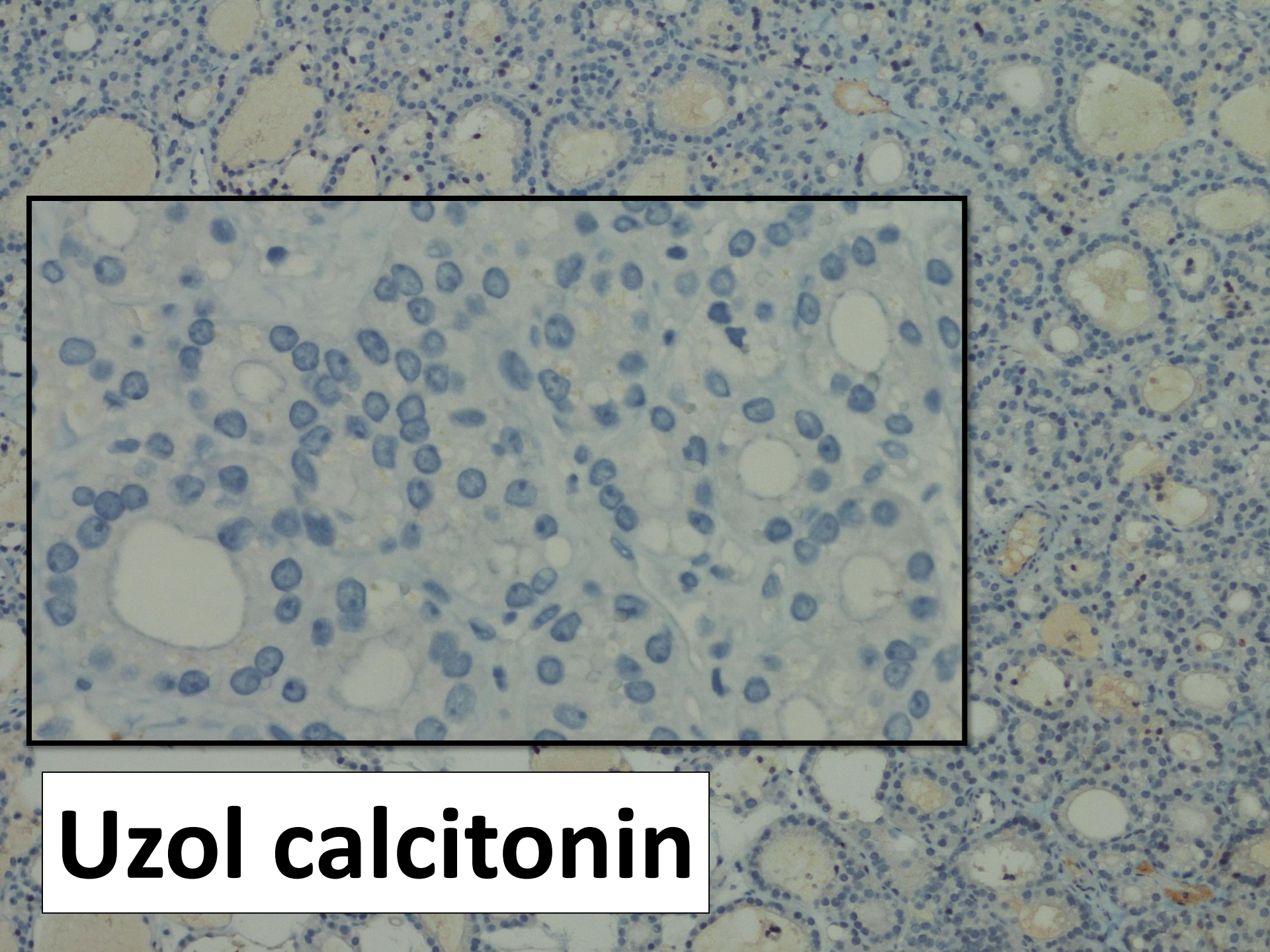

Uzol calcitonin

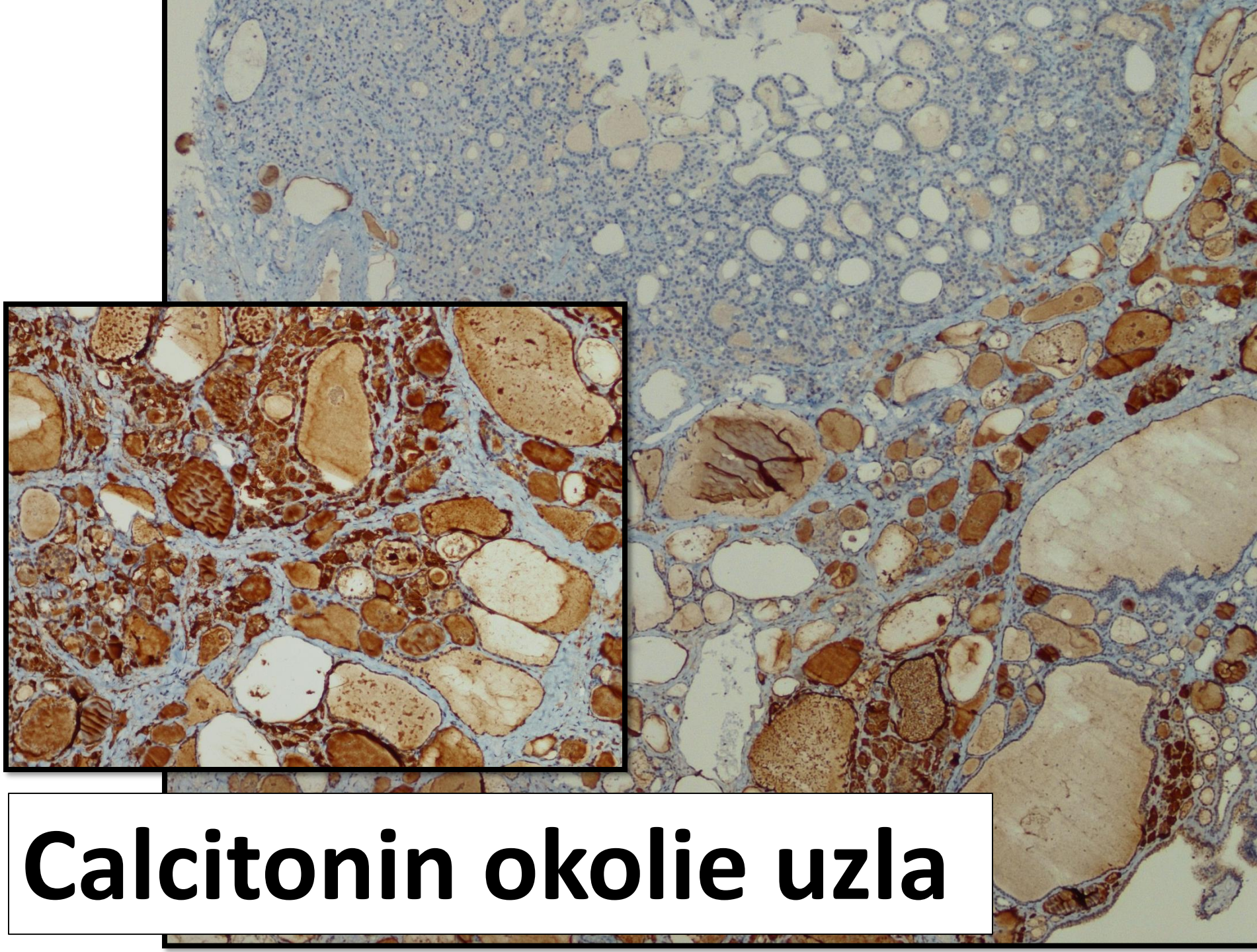

Calcitonin okolie uzla

Calcitonin okolie uzla

Calcitonin okolie uzla

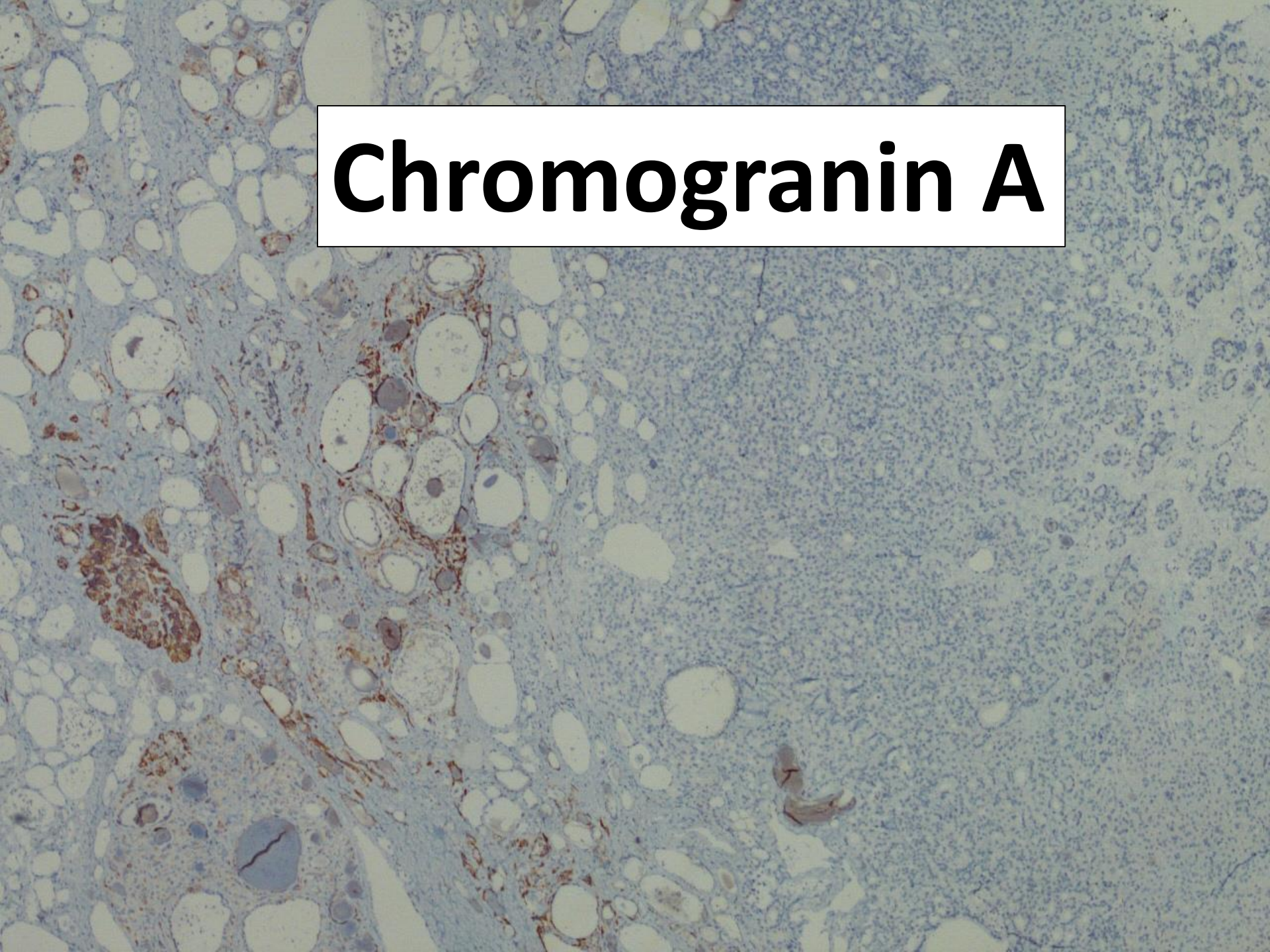
Chromogranin A

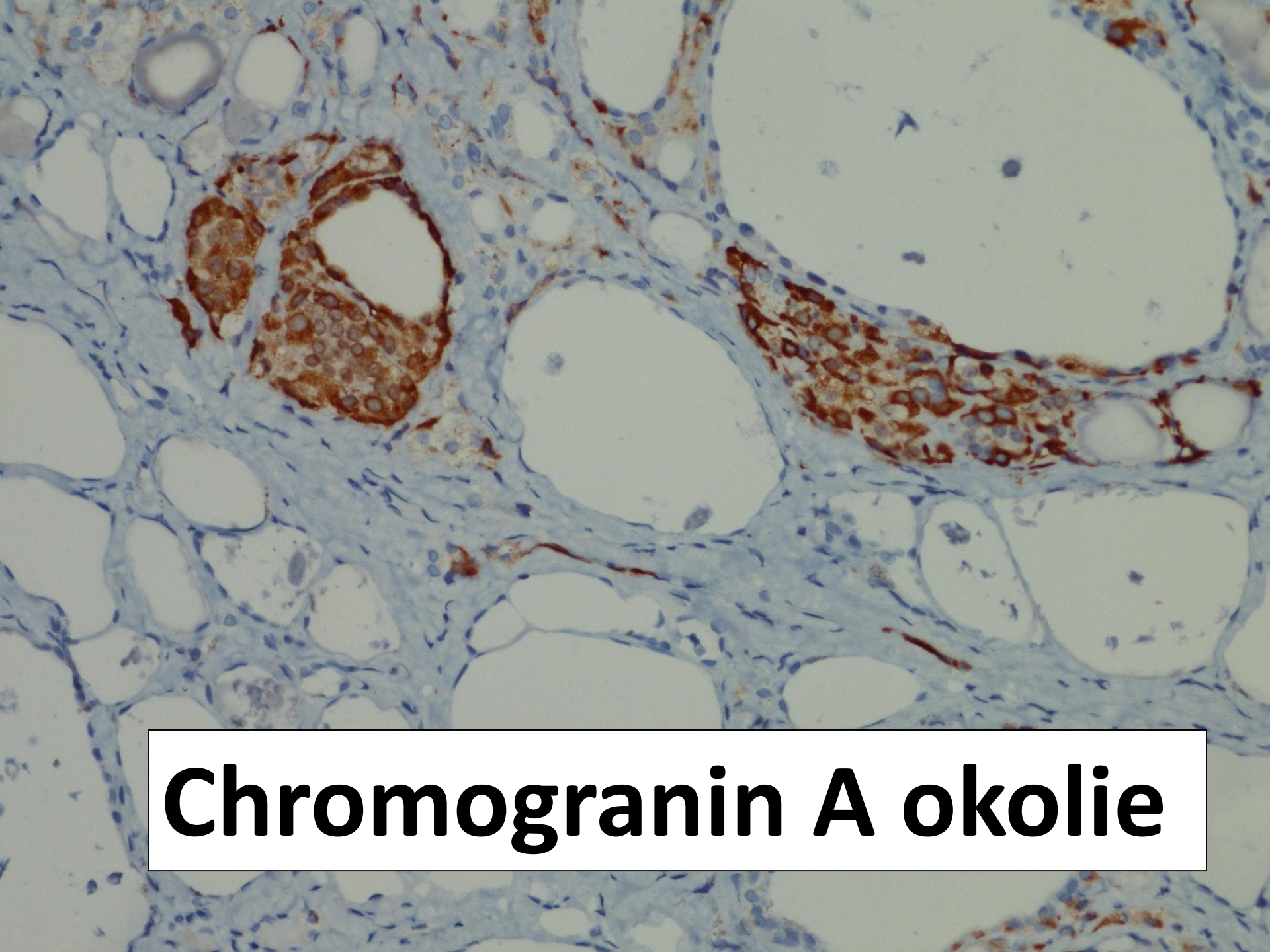
Chromogranin A okolie

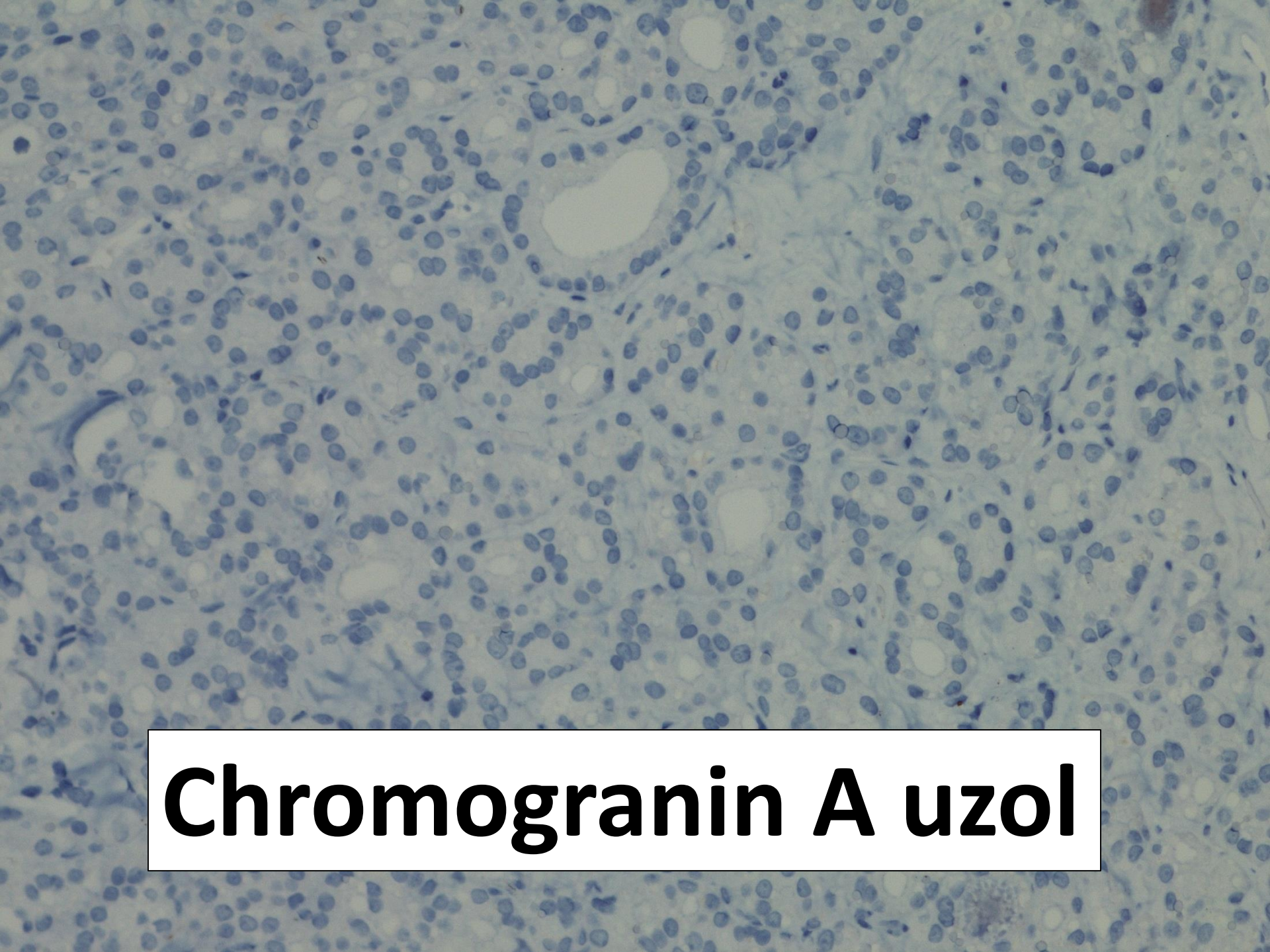
Chromogranin A uzol

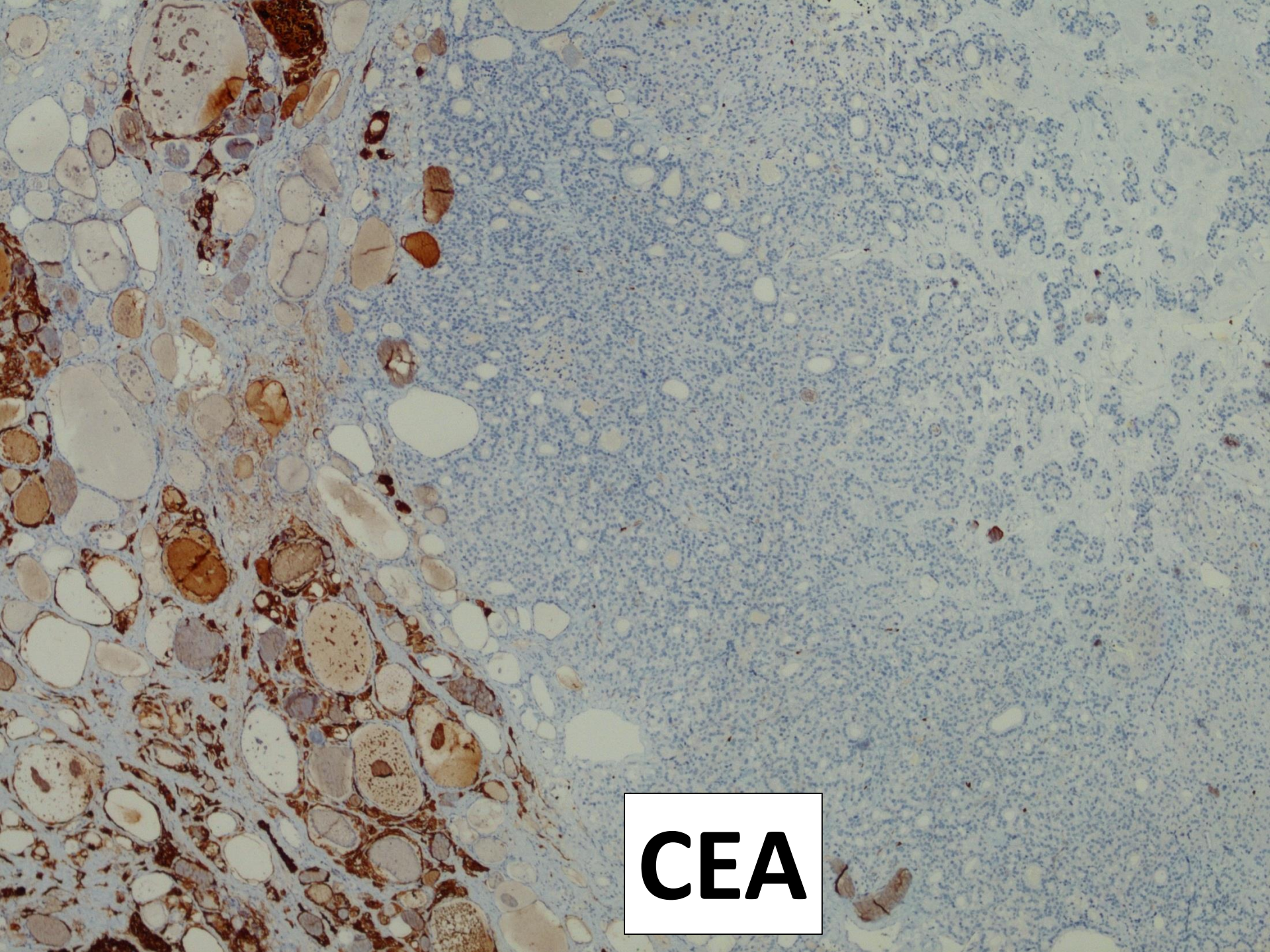
CEA

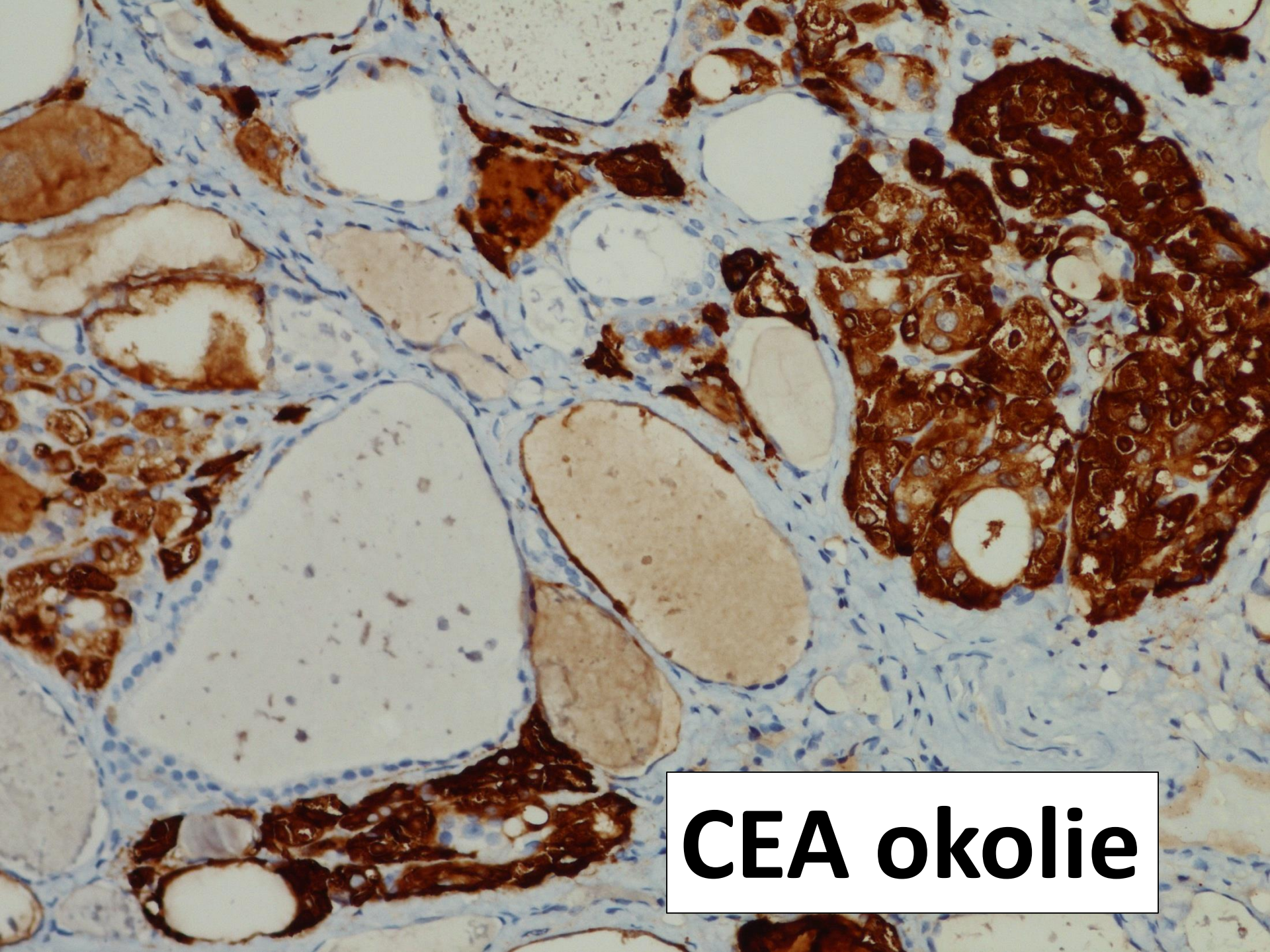
CEA okolie

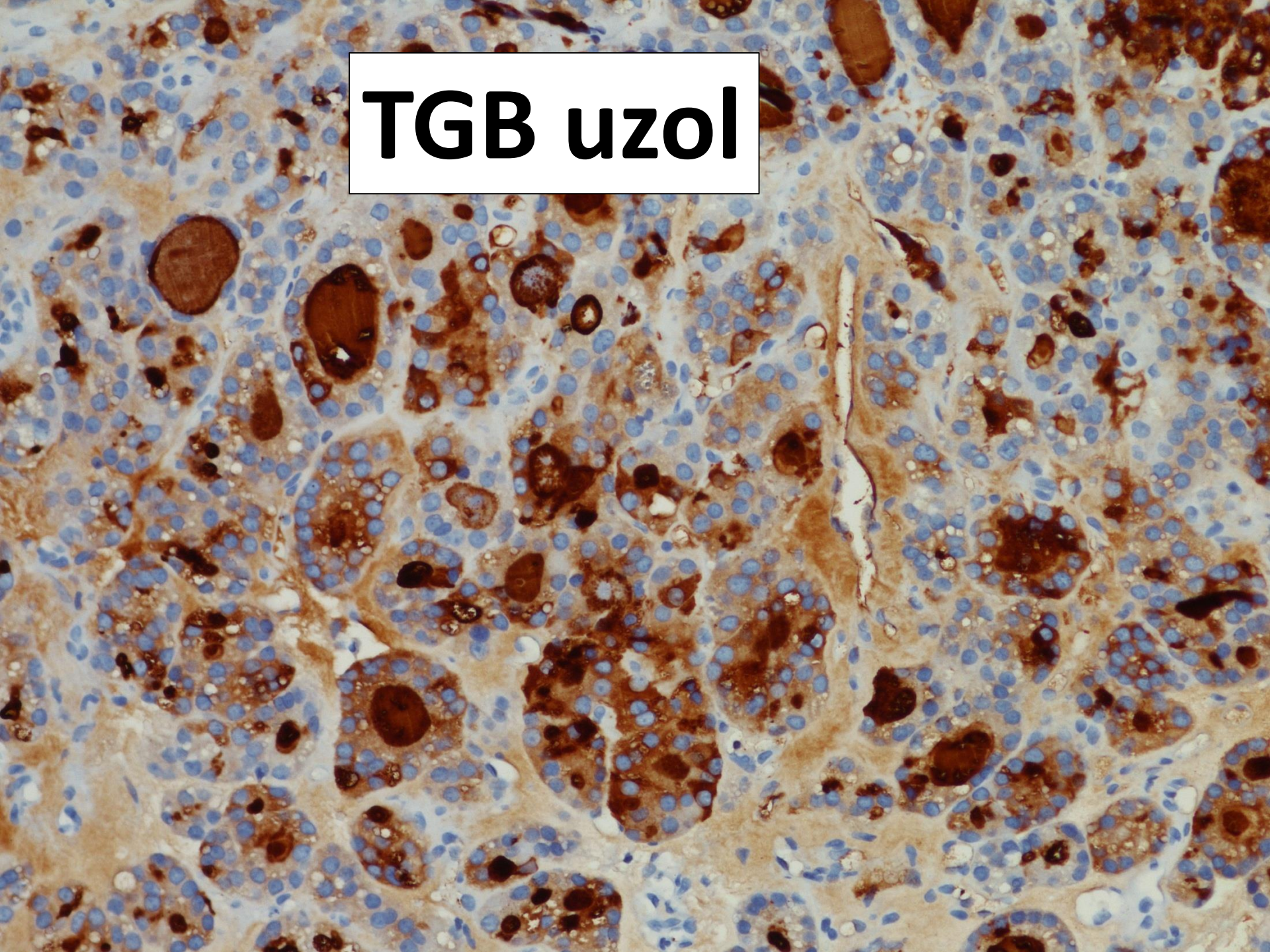
TGB uzol

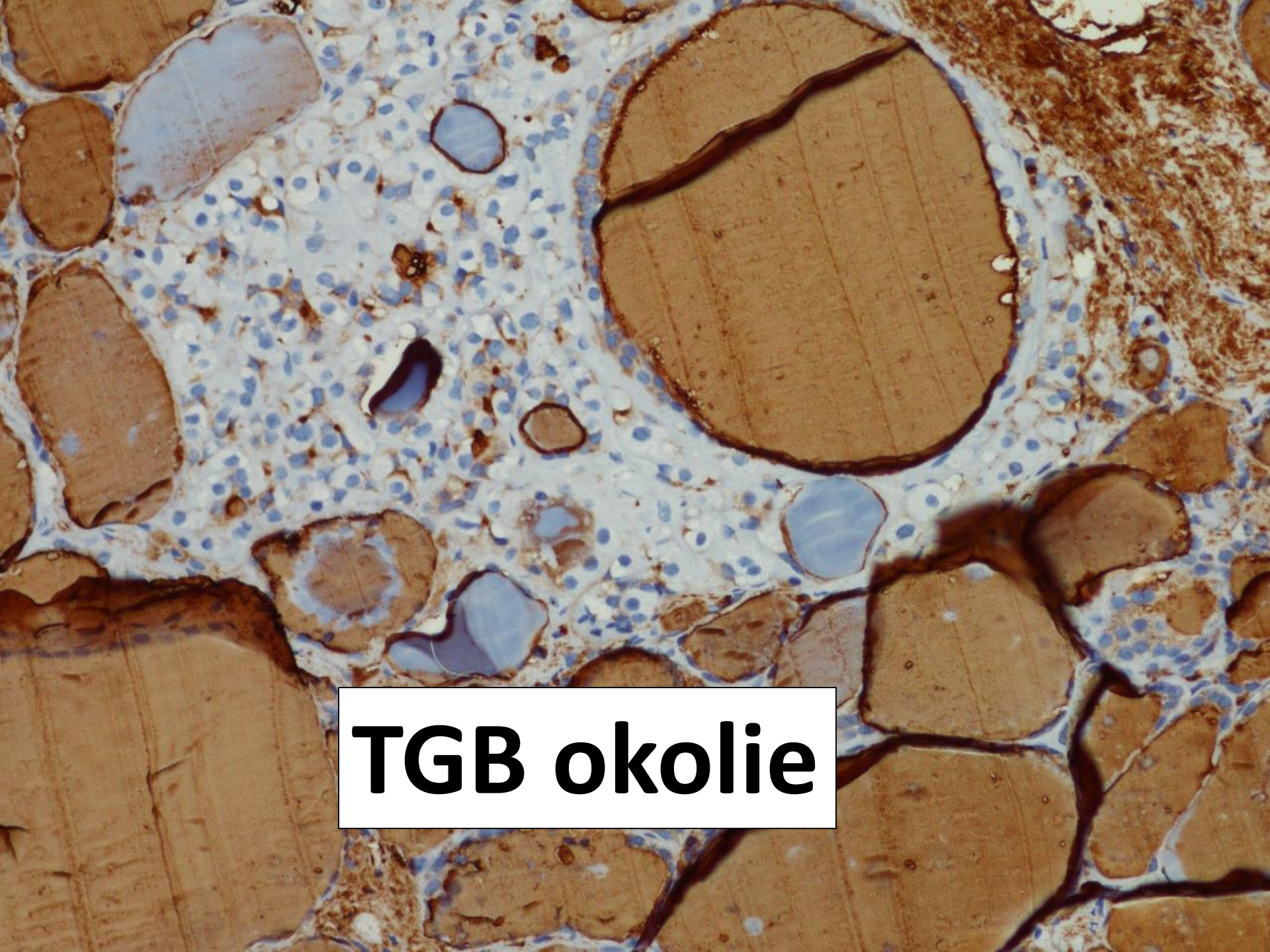
TGB okolie

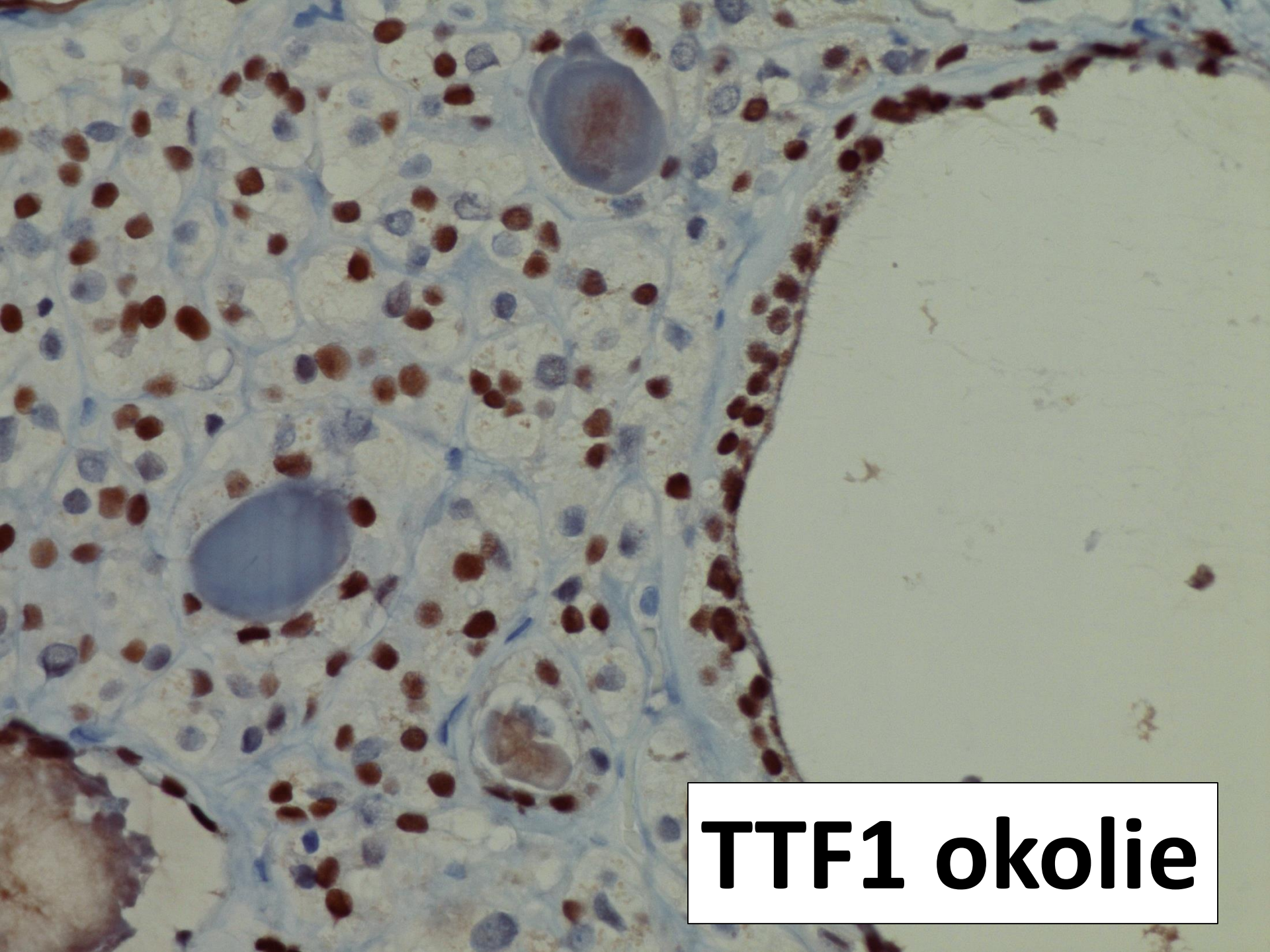
TTF1 okolie

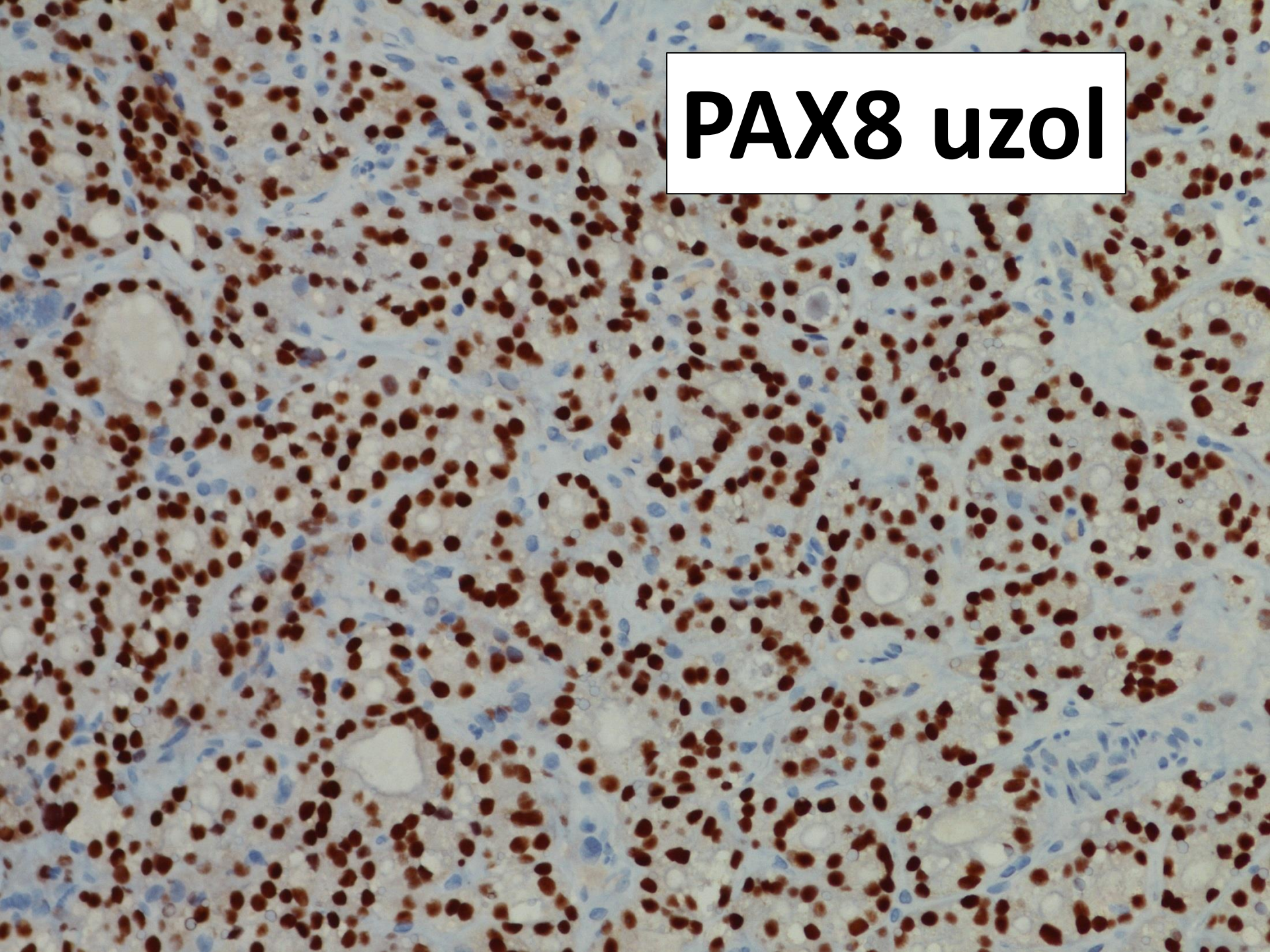
PAX8 uzol

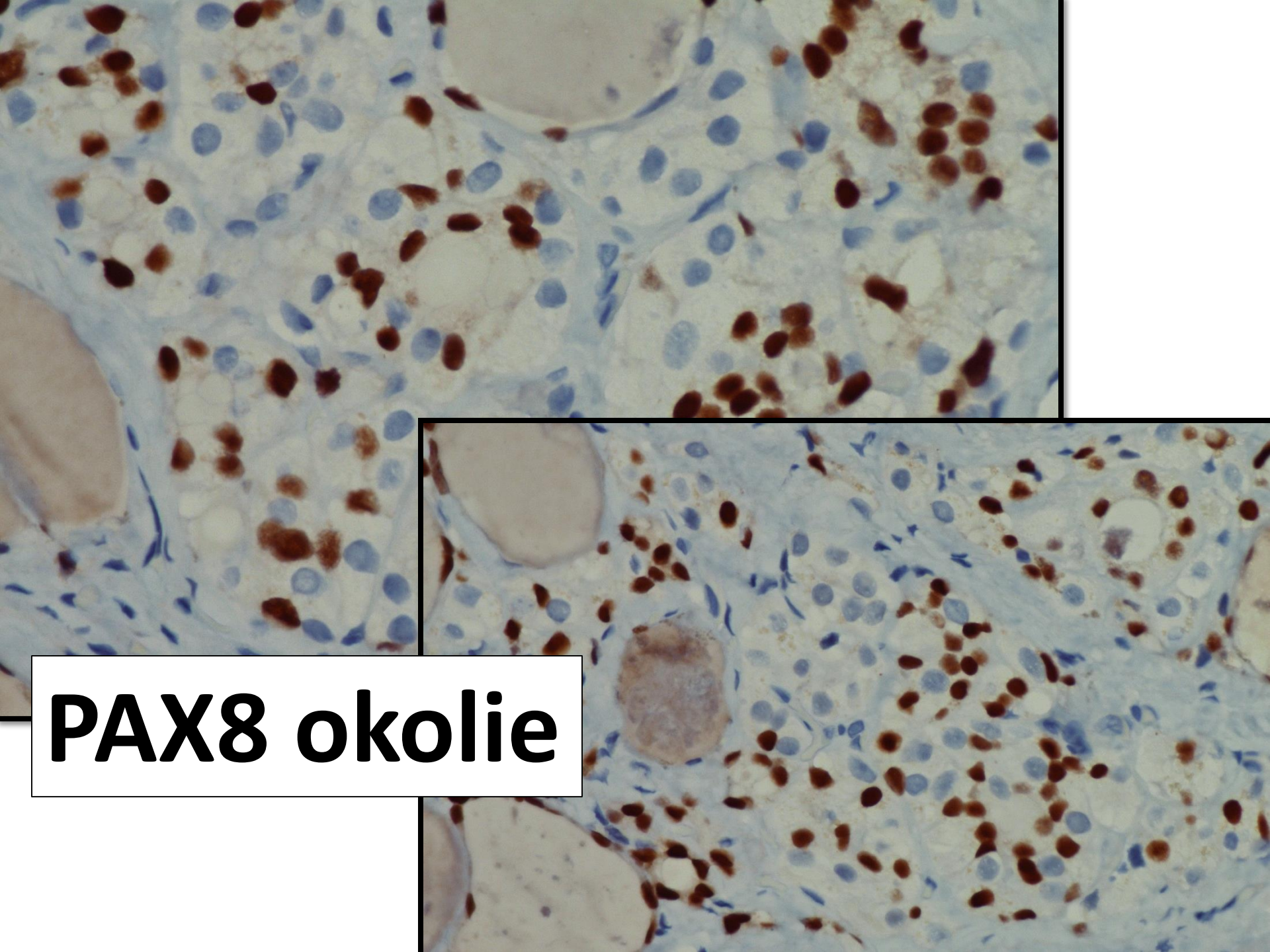
PAX8 okolie

?

ZÁVER

- **FOLIKULÁRNY ADENÓM THYREOIDEY**
- v okolitom tkanive navyše prítomný obraz **HYPERPLÁZIE C-BUNIEK** (difúzna, miestami až nodulárna forma

ZÁVER

- Vyššie uvedenú hyperpláziu C-buniek štítnej žľazy vzhľadom na jej rozsah skôr klasifikujeme ako tzv. **neoplastickú C-cell hyperpláziu** (WHO), ktorá je synonymom tzv. **medulárneho karcinómu in situ**.
- Môže byť asociovaná aj s hereditárnymi formami C-bunkových lézií (vrátane syndrómov MEN 2A a 2B)
- Pre potvrdenie / vylúčenie tejto asociácie sú potrebné ďalšie vyšetrenia pacienta.

Marec 2017

- **Po pretrvávaní mierne zvýšených hladín kalcitonínu** endokrinológ indikuje hemithyreoidectomiu l. sin.
- Rýchla peroperačná biopsia: makroskopicky mierna fibróza, hlásené ako NEGAT (fibrotické zmeny)
- Definitívna biopsia: **2 uzlíky (2 mm, 4 mm)**

Rýchla peroperačná biopsia
NEGAT – fibrotické zmeny

1. uzlík

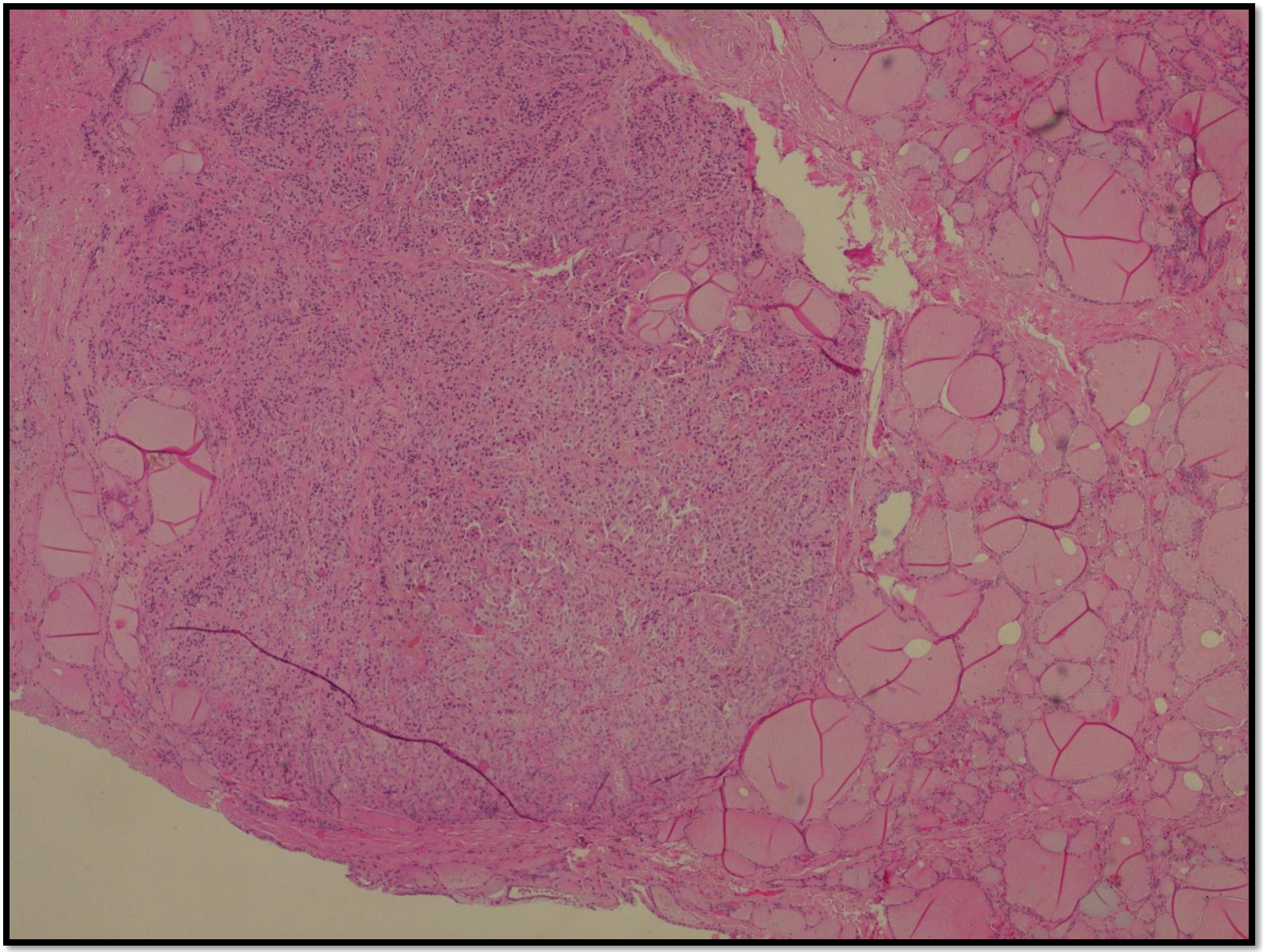

1. uzlík

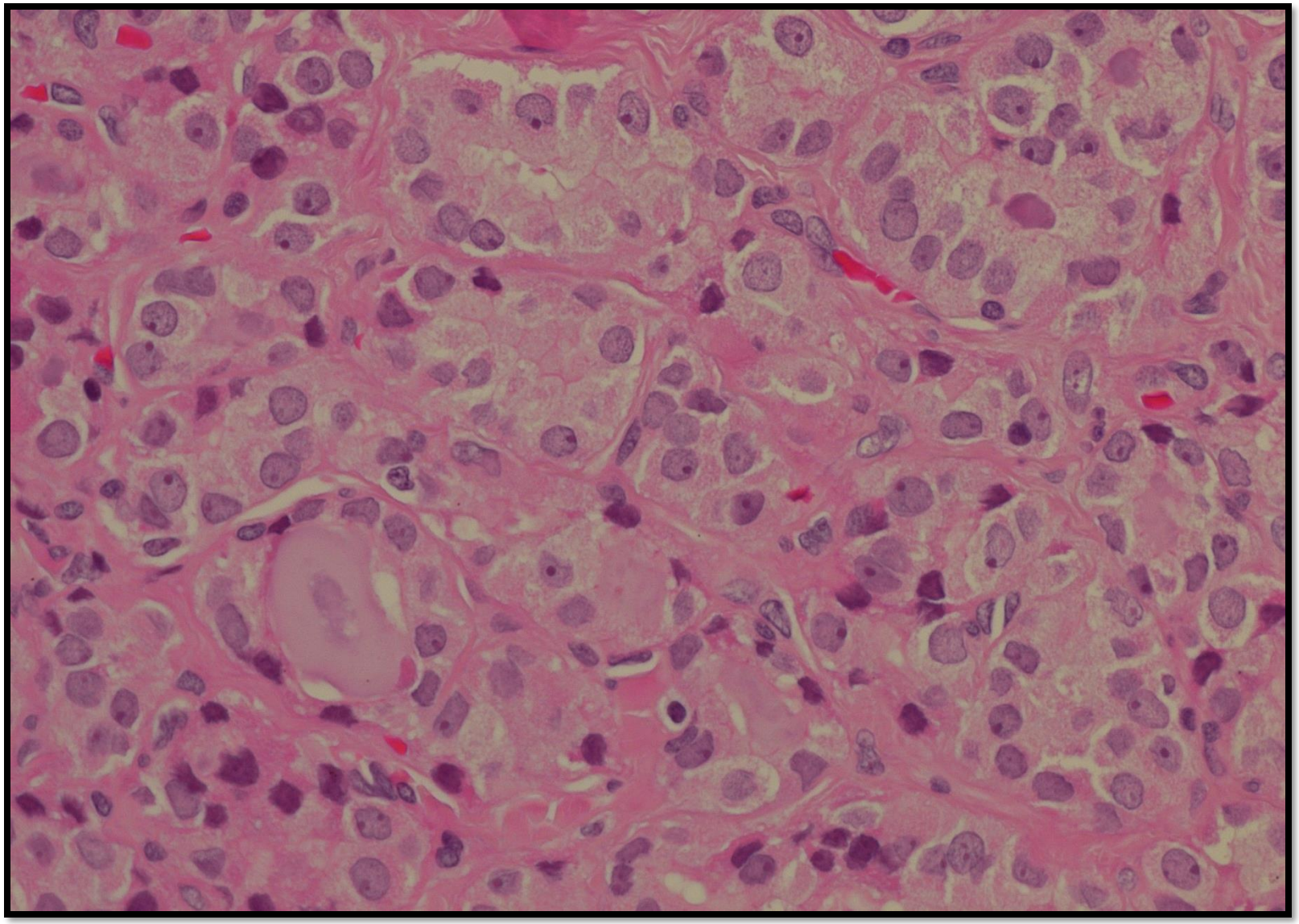

1. uzlík - calcitonin

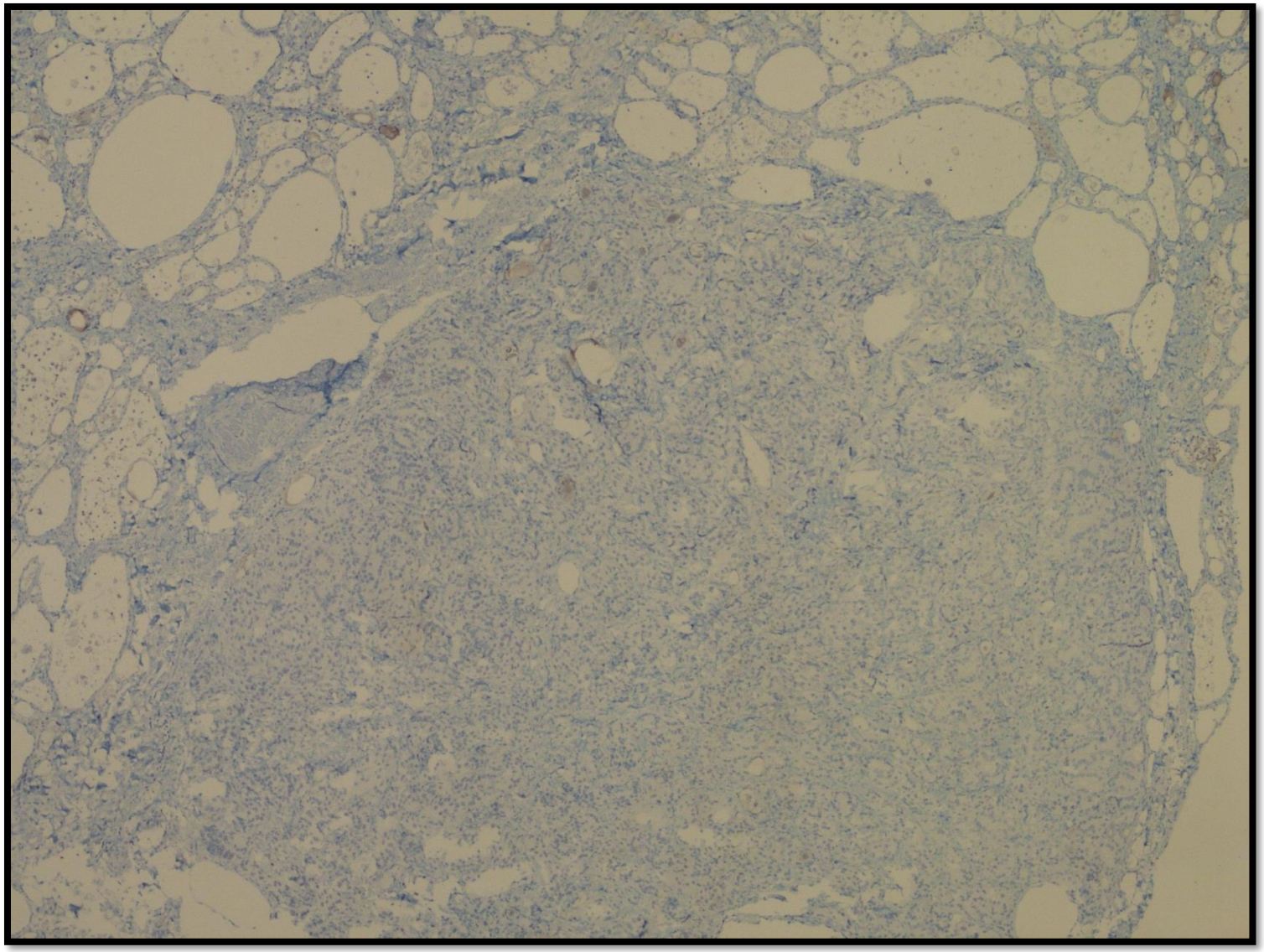

1. uzlík - thyroglobulin

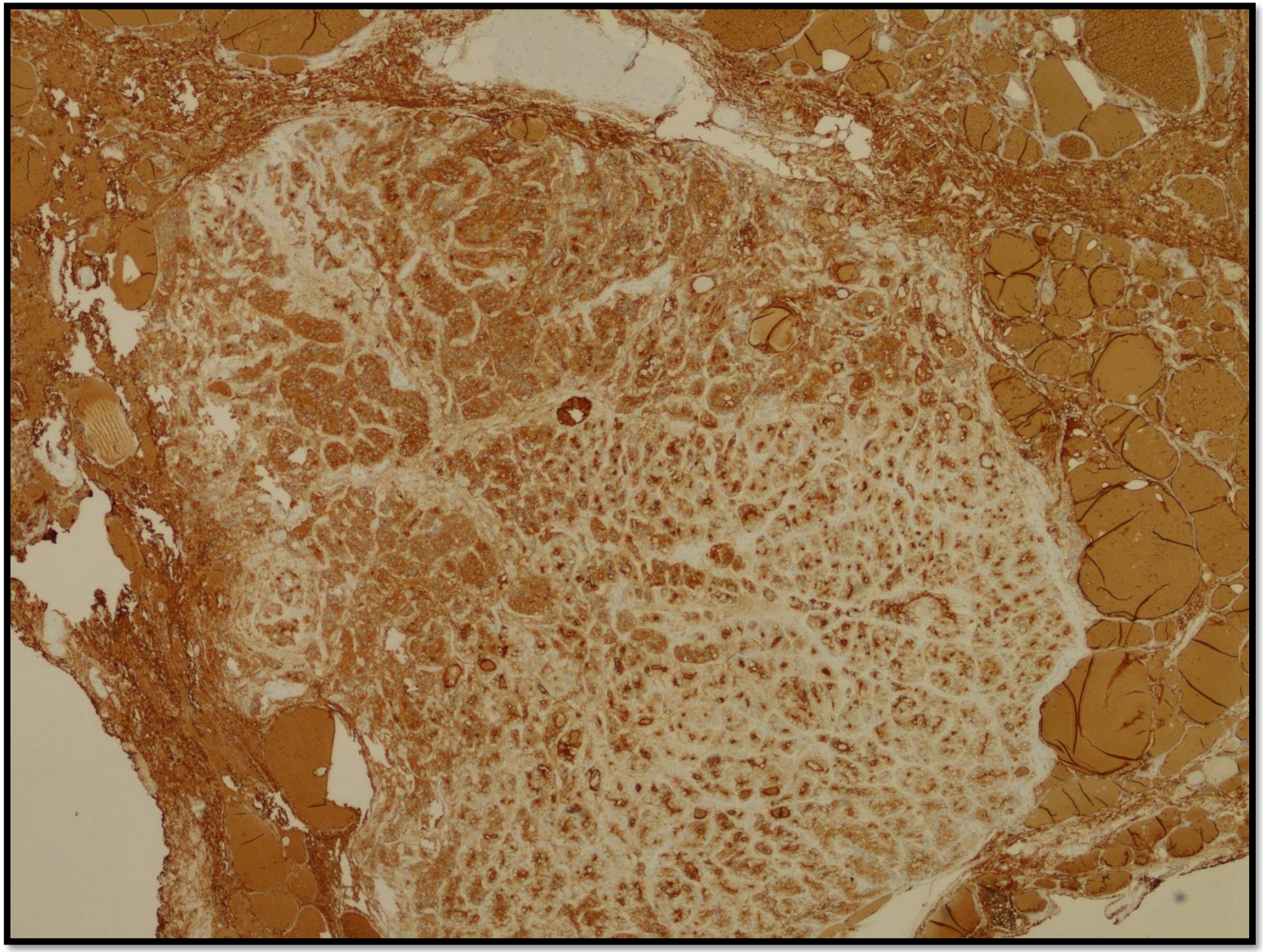

2. uzlík

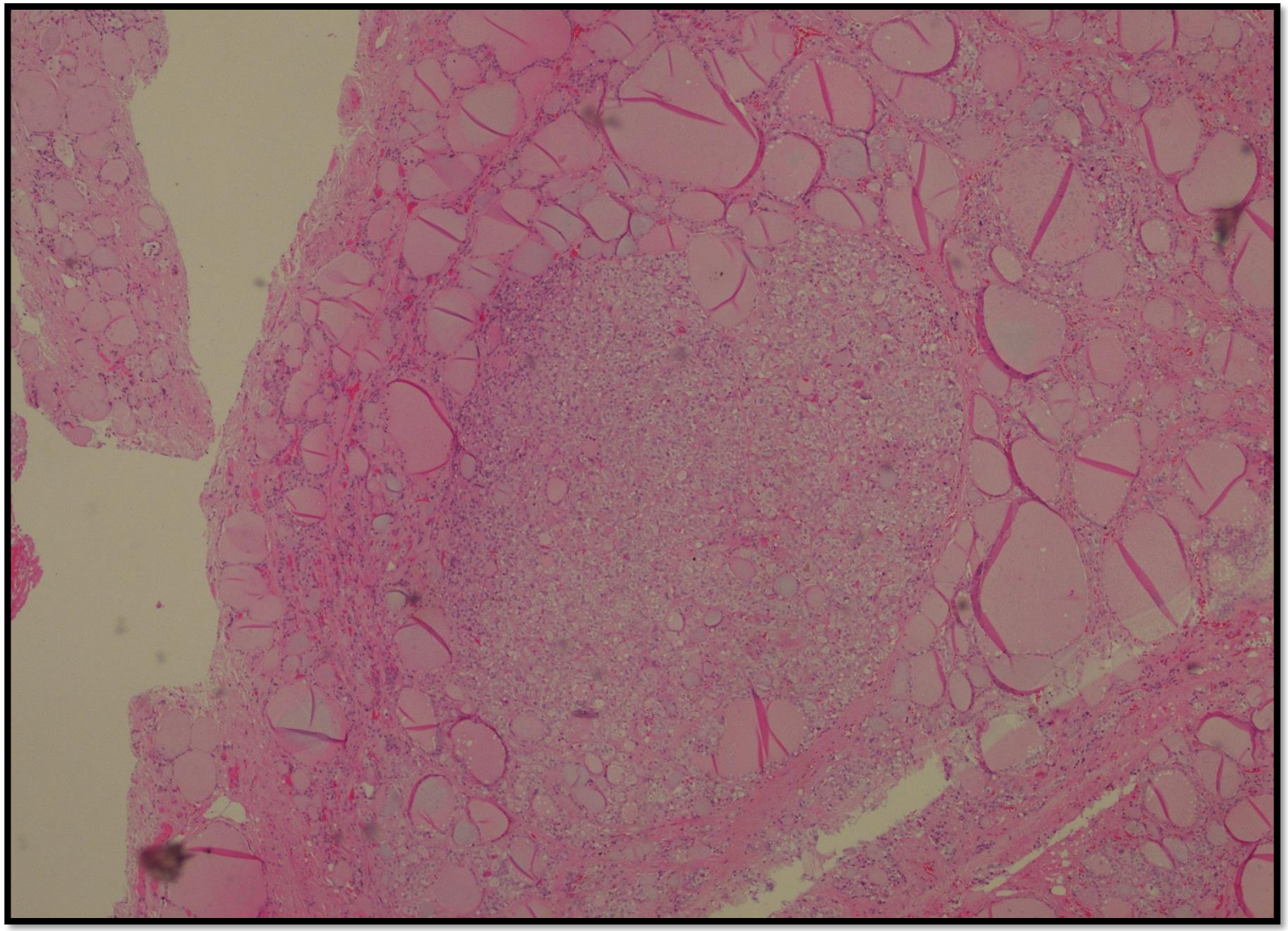

2. uzlík

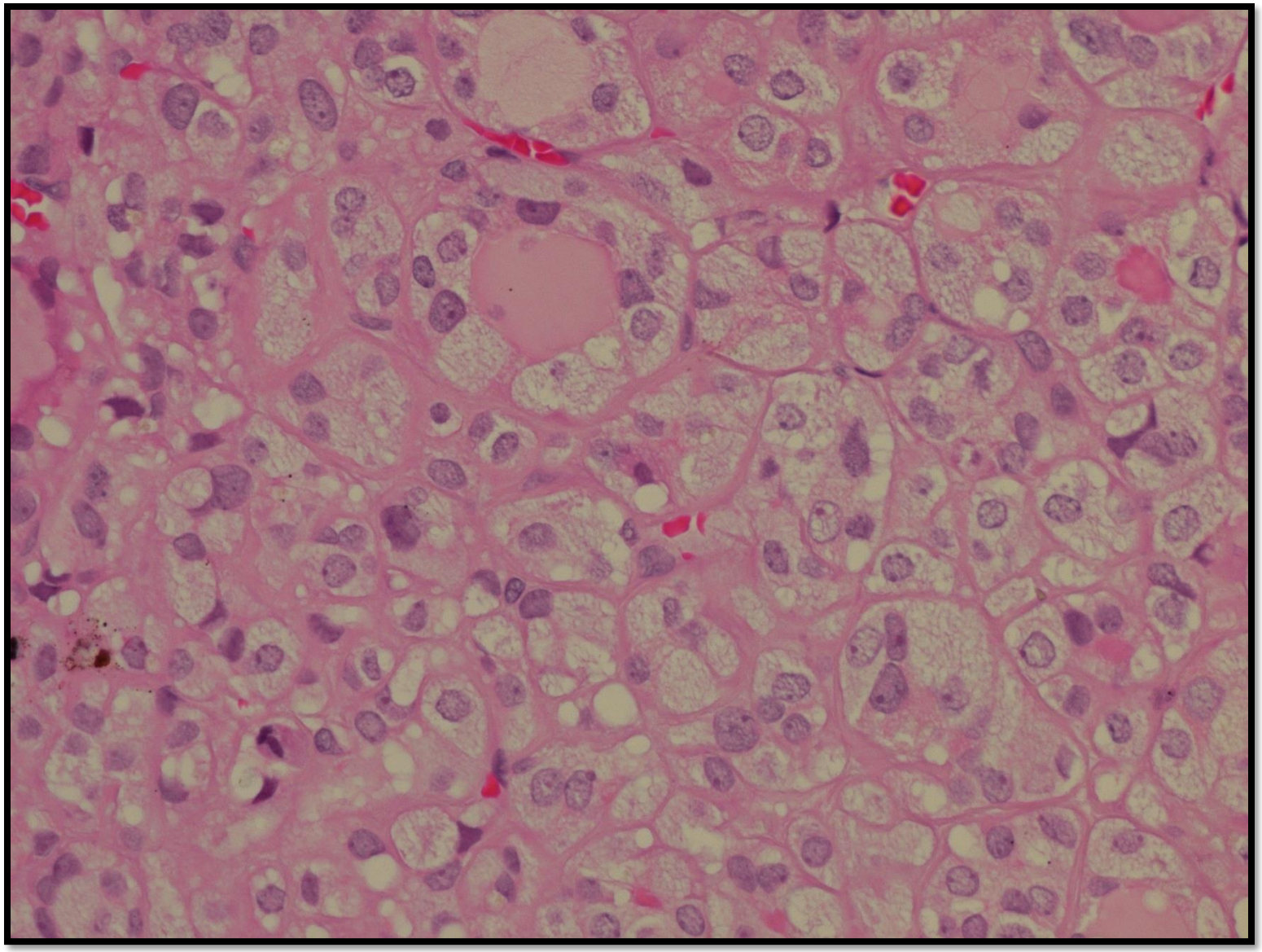

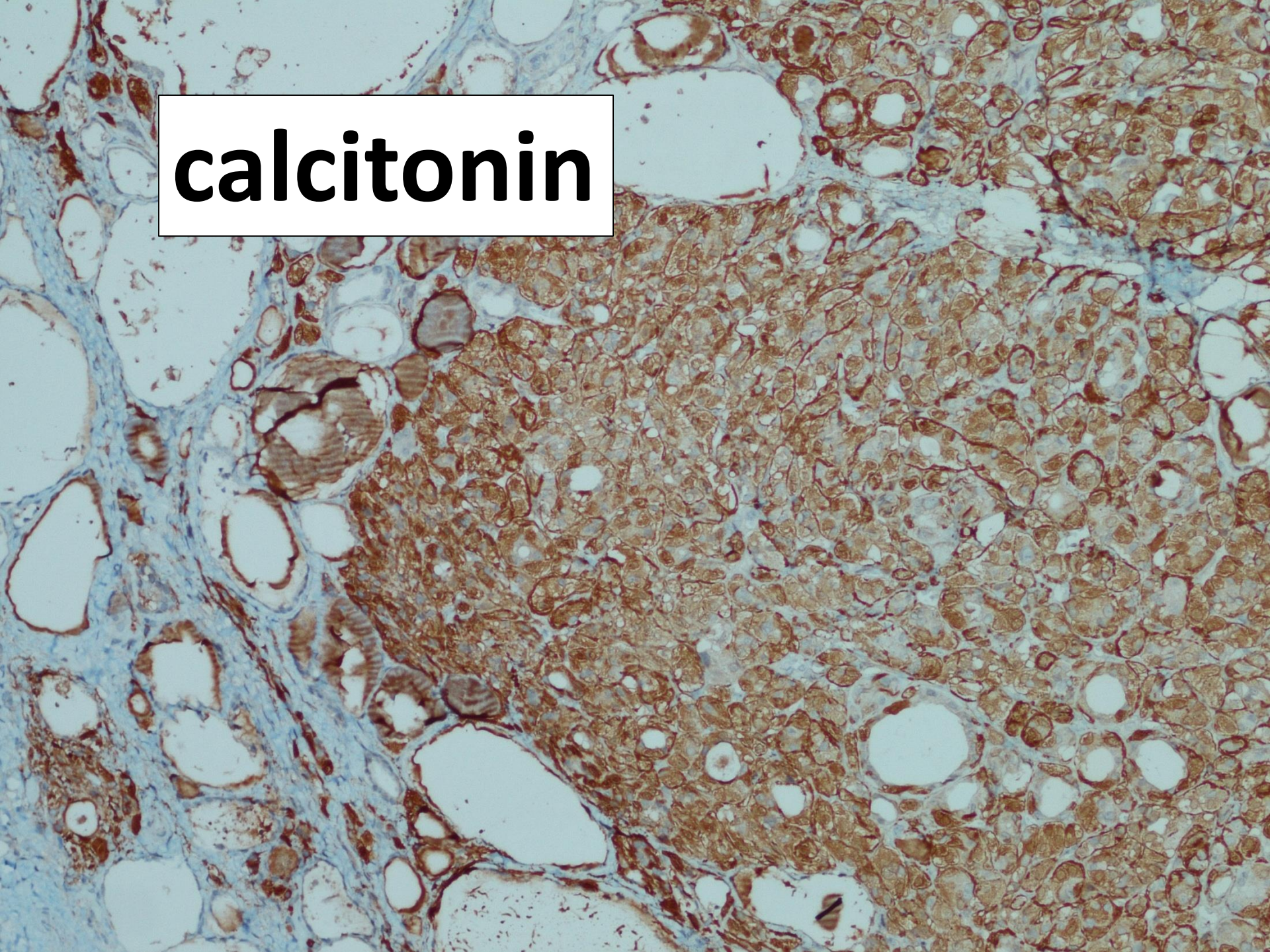
calcitonin

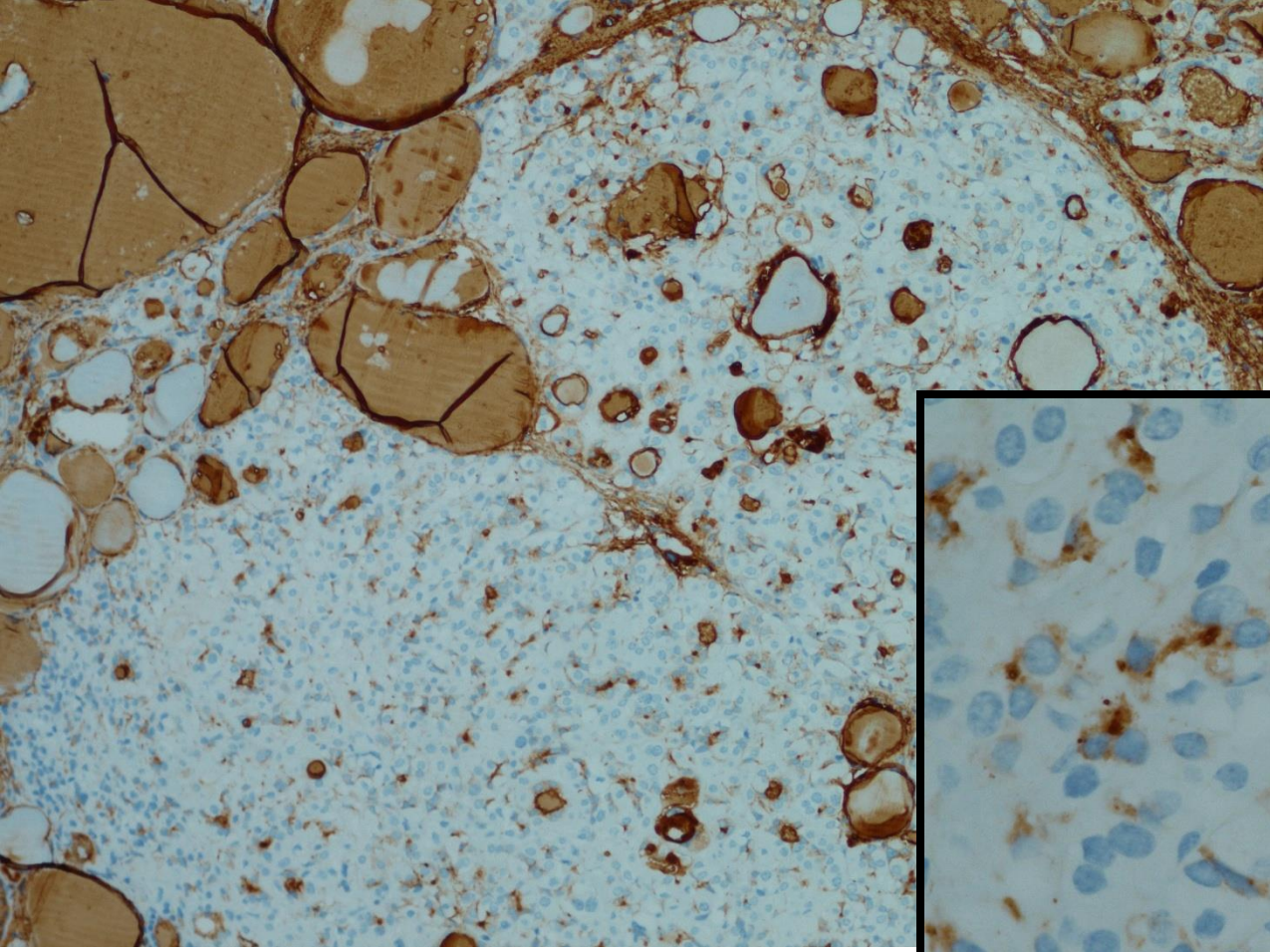

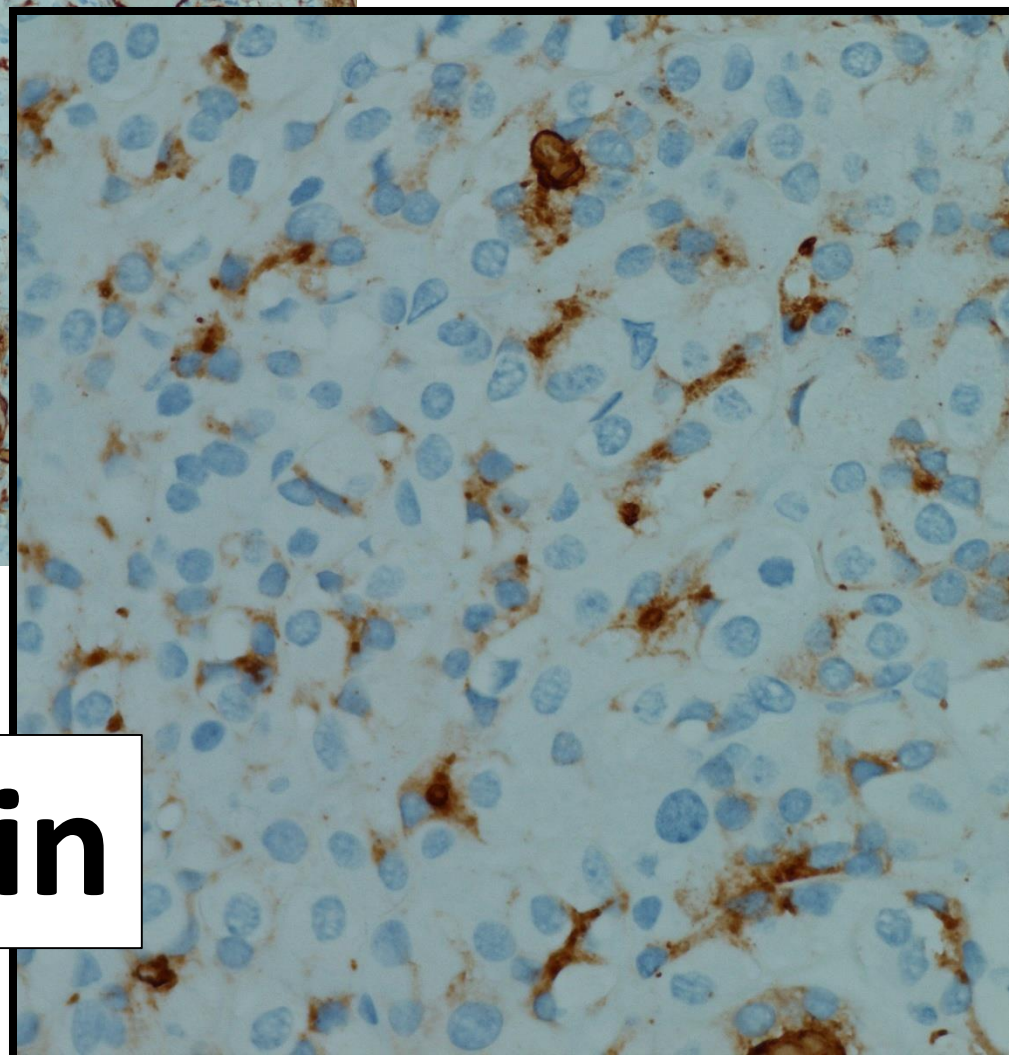

thyroglobulin

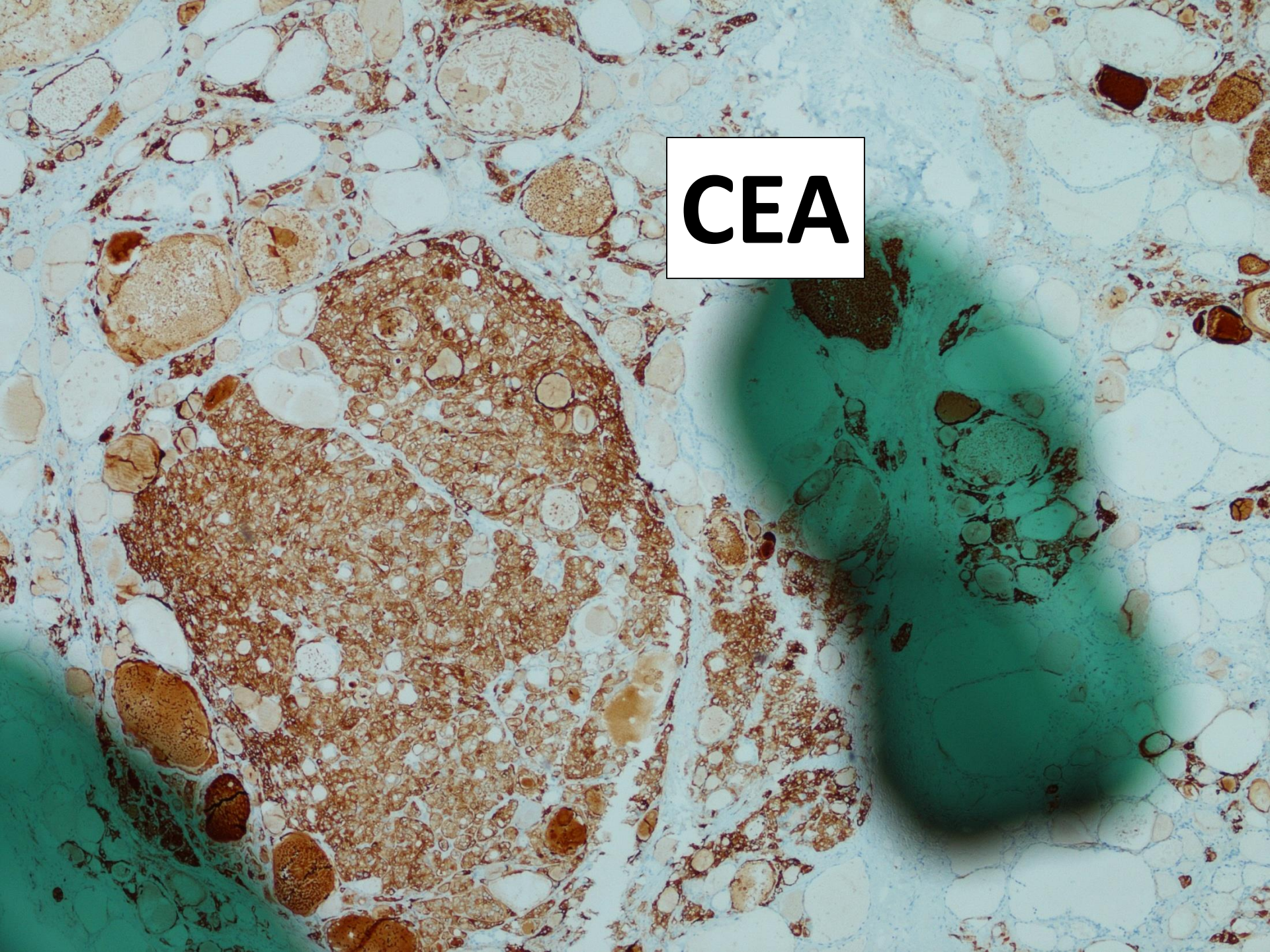
CEA

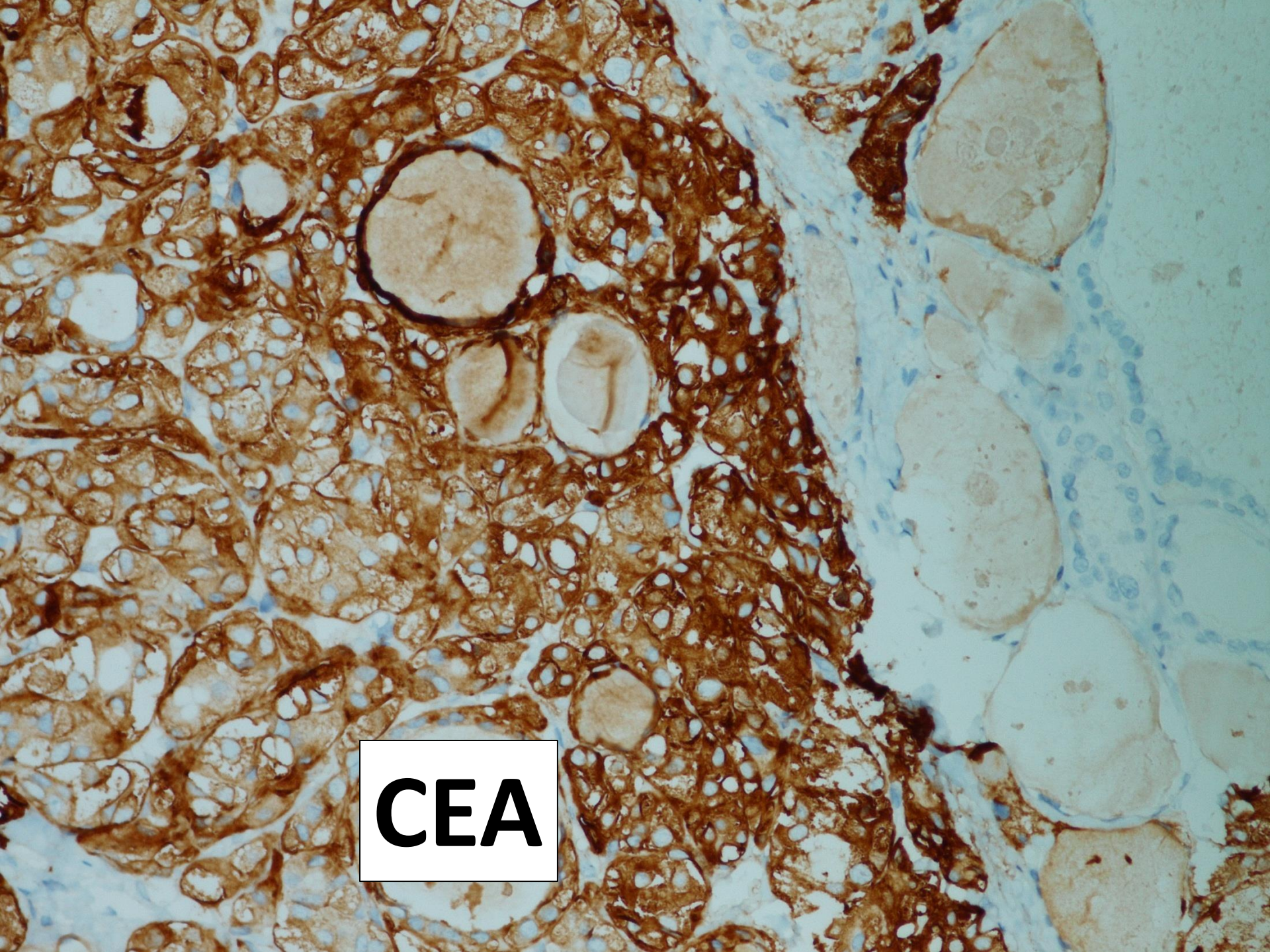
CEA

Chromogranin A

Okolie 2. uzlíka

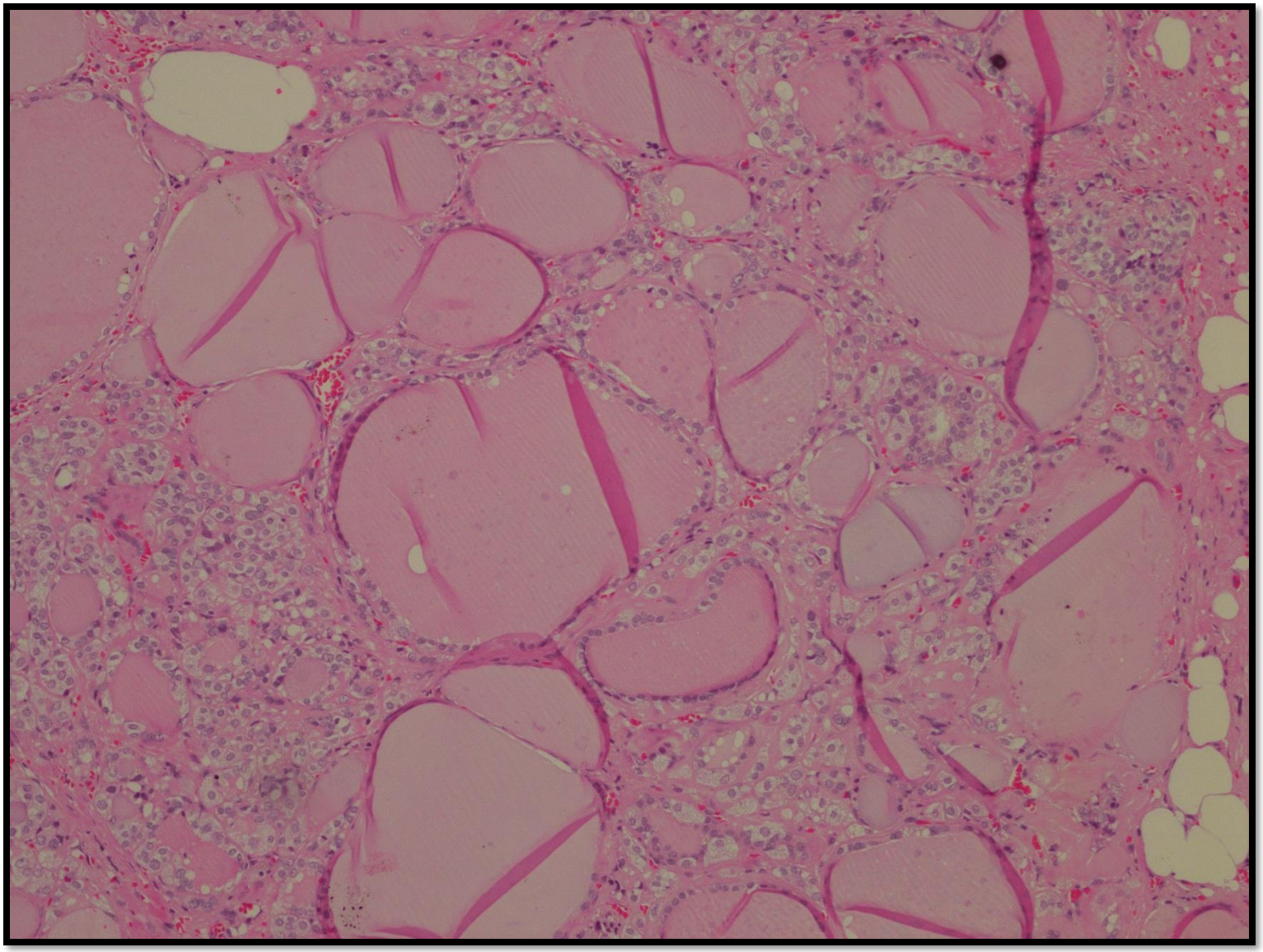

Okolie 2. uzlíka

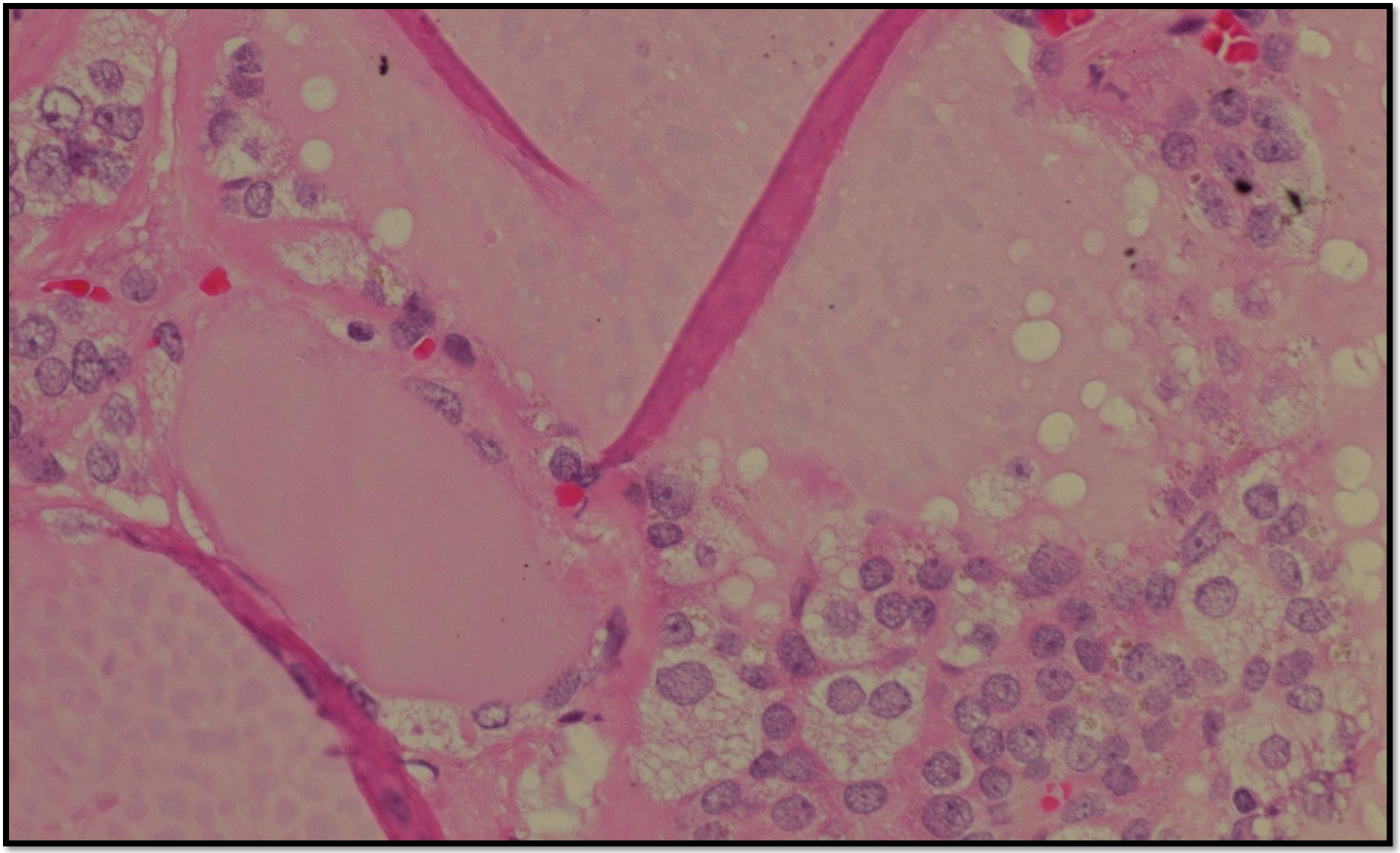

Calcitonin

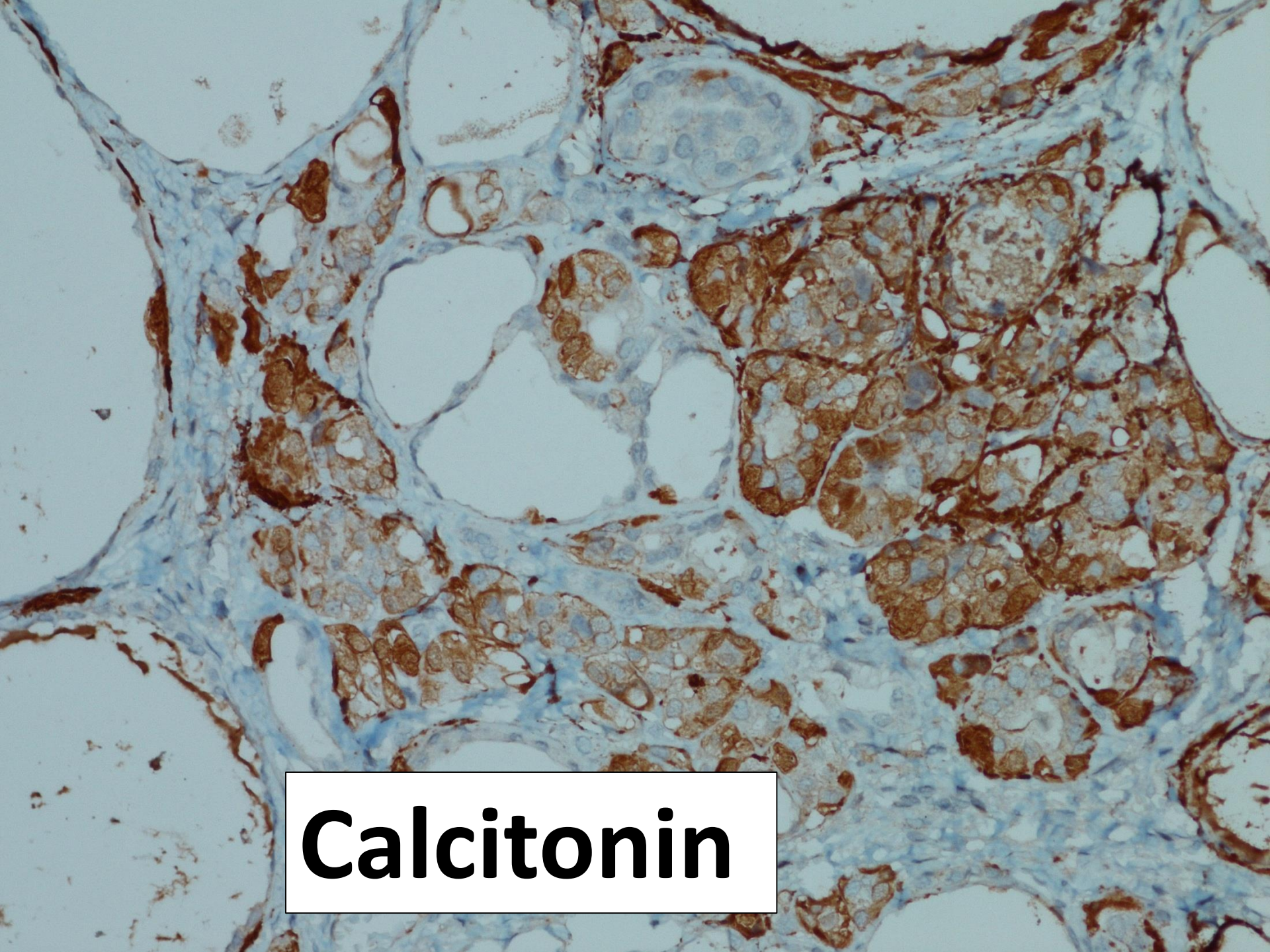
Calcitonin

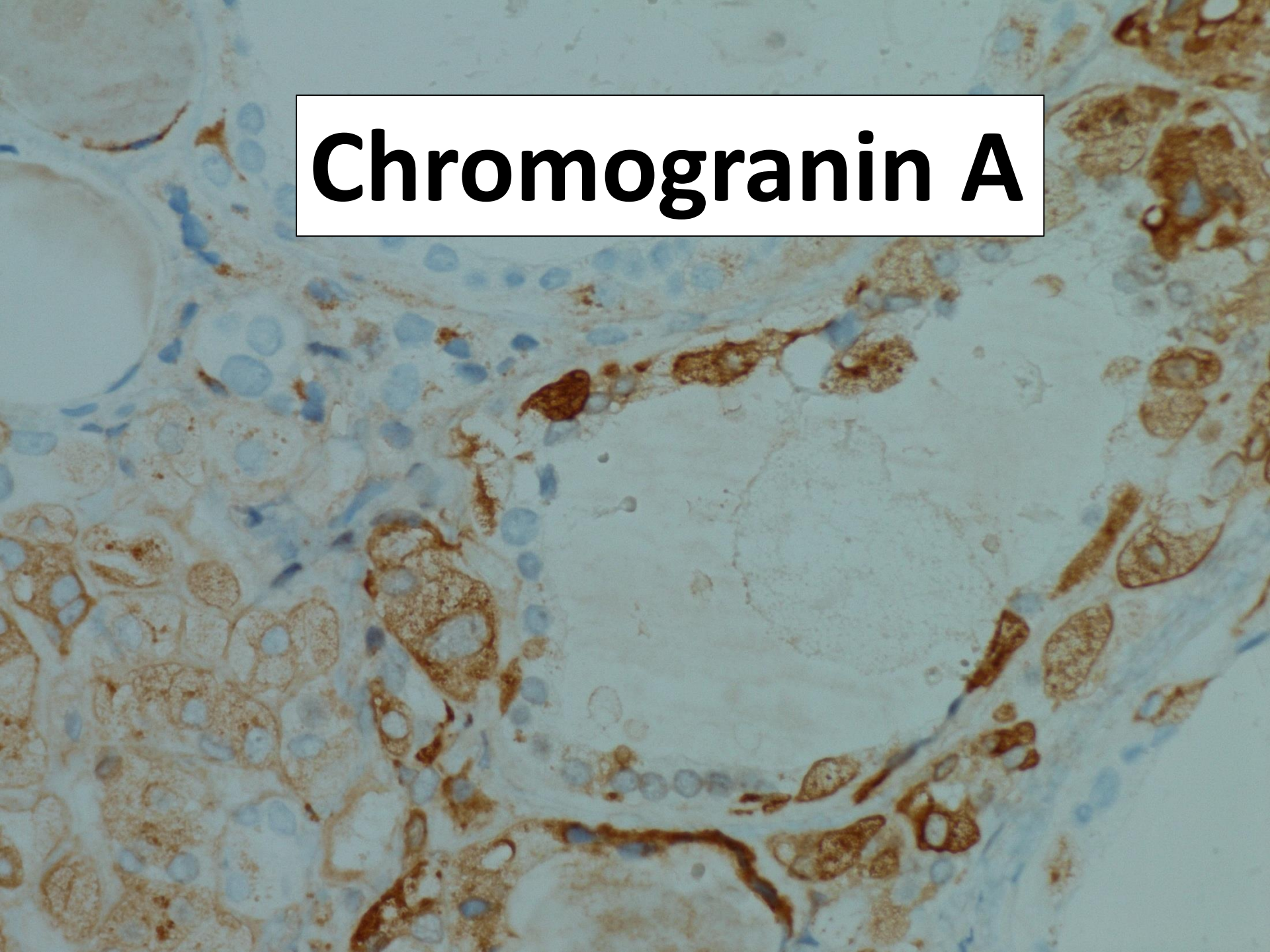
Chromogranin A

Medullary thyroid microcarcinoma (2 mm)

Klinika prezentovaného prípadu

- Ide o 74-ročného pac. M.J., liečeného hypertonika cca 20 rokov, s chronickým venóznym ochorením DKK. Pri usg karotíd ako vedľ. nález popisovaná uzlová struma l.dx., preto odoslaný na endokrinol.vyš. Pri usg šž sa v hornej časti PL vzadu zobrazilo hypoechogénne homogénne dobre ohraničené ložisko veľkosti 8x9x9mm, vo zvyšku parenchýmu usg obraz AIT, horm. profil šž svedčil pre subklinickú hypotyreózu /TSH 9,7mIU/l, NH do 4, fT4 15,3pmol/l/, preto iniciovaná substitučná terapia Euthyroxom 50ug tbl ráno nalačno. Vrámci dif.dg. uzlovej strumy realizovaný odber kalcitonínu s **hraničnou hodnotou /kalcitonín 14,8pg/ml**, NH do 10/. S odstupom 6 mesiacov došlo k ďalšiemu vzostupu kalcitonínu na 29,5pg/ml, CEA bolo v norme. Realizovali sme kalciový i.v. test, kt. bol pozitívny /max. stimulovaný kalcitonín 488pg/ml/. FNAC uzla v PL s nálezom ojedinelých tyreocytov s mikrofolikulárnym usporiadaním a s prítomnosťou dvoch trsov väčších buniek s vyšším N/C pomerom, miestami s prekrývaním sa jadier, bez zreteľného folikulárneho usporiadania. Bola indikovaná HTE l.dx. s RHV a zároveň s imunohistochemickým vyš. na prítomnosť hyperplázie CC-bb. 22.11.2016 u pac. realizovaná HTE l.dx. s histol.nálezom follicular thyroid adenoma, v okolitom tkanive šž obraz difúznej hyperplázie C-buniek miestami až nodulárnej formy. Keďže aj pooperačne pretrvávala zvýšená hladina kalcitonínu okolo 29pg/ml, aj keď pri usg vyš. neboli jednoznačné ložiskové zmeny, predpokladala som podobný histol. nález aj v ĽL, preto bolo indikované dokončenie TTE, kt. pac. podstúpil 1.3.2017. Medzitým, 17.1.2017 pac. absolvoval genetické vyš.za účelom diagnostiky event**. mutácie RET génu, výsledky t.č. nemám k dispozícii**. Zatiaľ nemám k dispozícii ani pooperačnú hladinu kalcitonínu. Doplnili sme ešte hormonálne vyš. na dg. feochromocytómu, primárnej hyperparayreózy, kt.sú súčasťou MEN, tie sú ale v norme.

C-cell hyperplasia

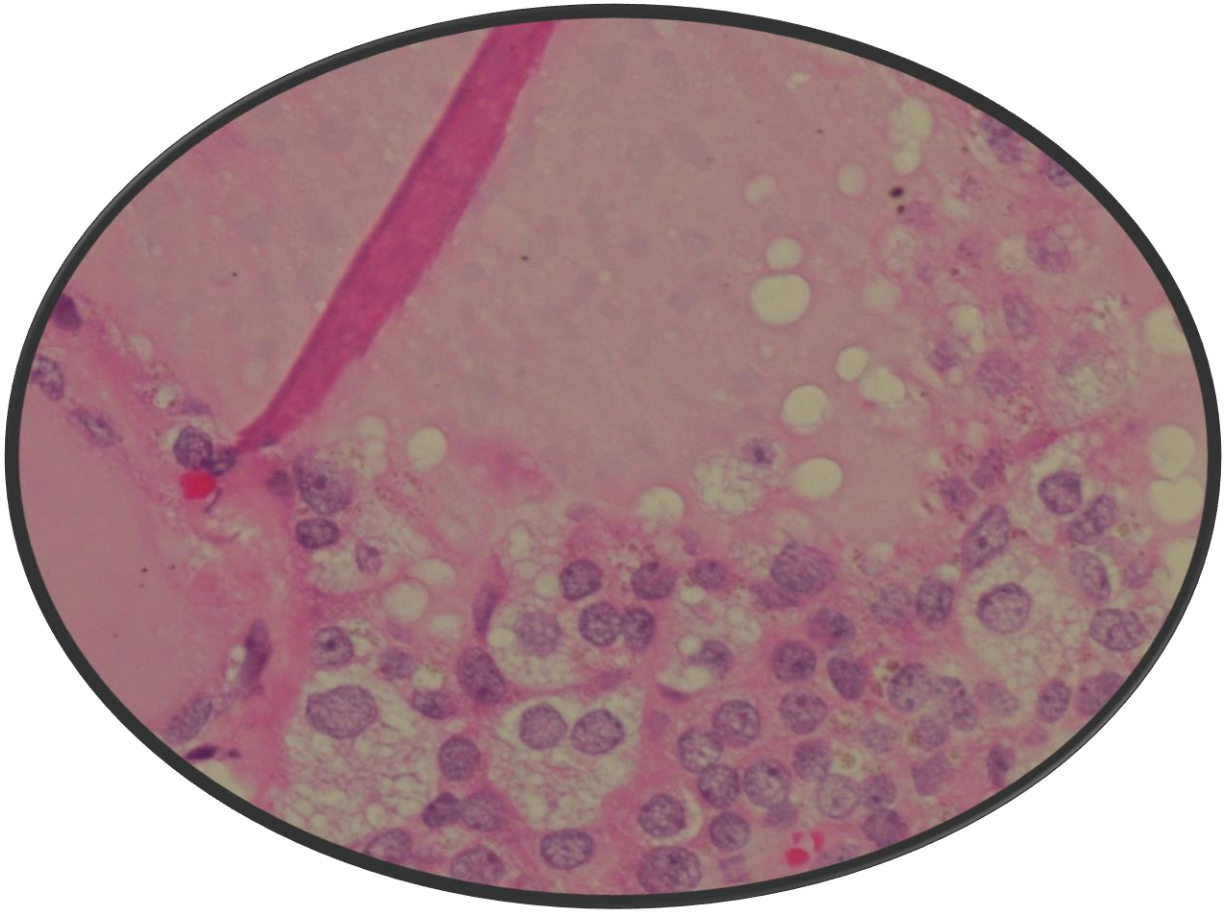

Bb mierne väčšie ako folikulárne, granulárna cytoplazma, okrúhle jadrá s hrubým granulárnym chromatínom

Histopathologic and Clinical Features of Medullary Microcarcinoma and C-Cell Hyperplasia in Prophylactic Thyroidectomies for Medullary Carcinoma. A Study of 42 Cases

Demet Etit, MD; William C. Faquin, MD, PhD; Randall Gaz, MD; Gregory Randolph, MD; Ronald A. DeLellis, MD; Ben Z. Pilch, MD

Arch Pathol Lab Med—Vol 132, November 2008

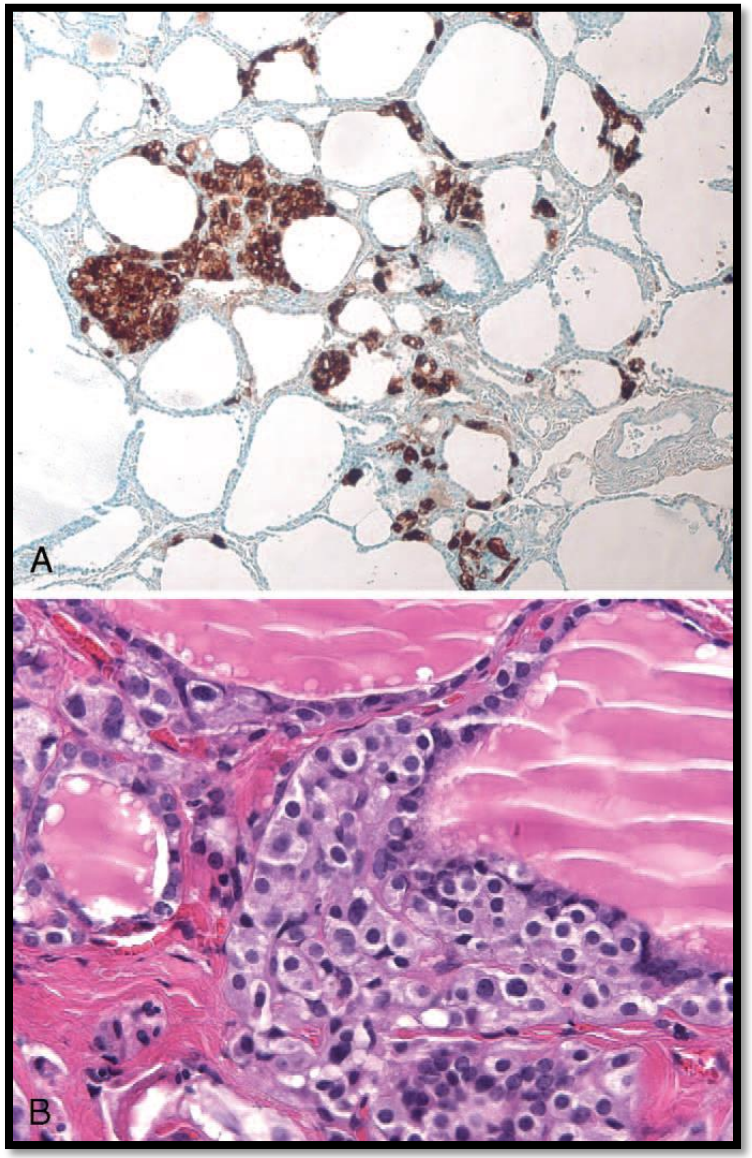

DISKUSIA

?

- reactive / physiologic C-cell hyperplasia
- neoplastic C-cell hyperplasia / medullary thyroid CIS
- micromedullary carcinoma

?

C-cell hyperplasia
reactive vs neoplastic (CIS)

- **Neoplastická** – zvyčajne ju vidno v **HE** (?)
- **Reaktívna** – zvyčajne vyžaduje **IHC** na identifikáciu (?)

- Úplne odlišný neoplastický potenciál 2 lézií

Cancer. 1996 Feb 15;77(4):750-6.

Physiologic versus neoplastic C-cell hyperplasia of the thyroid: separation of distinct histologic and biologic entities.

Perry A[1], Molberg K, Albores-Saavedra J.

- **Physiologic and neoplastic CCH** are biologically and **morphologically distinct** entities.
- ..reaktívna CCH
- The former cannot be recognized with certainty with conventional stains and **requires immunohistochemistry and quantitative analysis** for diagnosis.
- ..neoplastická CCH
- The latter consists of mildly to moderately **atypical C-cells** that **can be identified with H & E** stained sections. Consequently, the number of C-cells is of no importance for the diagnosis of neoplastic CCH which is considered to be the precursor (medullary carcinoma in situ) of invasive medullary carcinoma.

???

Neoplastická C-cell hyperplázia

- asociovaná so zárodočnými mutáciami RET protoonkogénu (MEN2)
- prekurzorová lézia vrodeného / dedičného MTC
- v okolí invazívneho vrodeného / dedičného MTC
- pri profylaktických tyreidektómiách asymptomatických nosičov zárodočných mutácií RET

DFDX

- solid nests, palpation thyroiditis, intraglandulárne šírenie MTC

Reaktívna C-cell hyperplázia

- ⇧ Vek
- Hyperparatyroidizmus
- Hypergastrinémia
- Lymfocytická tyreoiditída
- Okolie folikulárnych tumorov

- Prípadný malígny potenciál je sporný
- Prípady C-cell hyperplázie asociované so sporadickými MTC

Reaktívna C-cell hyperplázia

- Aspoň 50 C-buniek / malé zorné pole (100x)
- Výnimočne fokálna obliterácia folikulov

- Sampling – ak hyperpláziu C-buniek chceme vylúčiť, musí byť dostatočný

Reaktívna C-cell hyperplázia

- **Nie je bilaterálna !**

Neoplastic hyperplasia (CIS)
vs
Medullary microCA (micromedullary CA, microinvasive medullary CA)

- *...“may be very difficult“ ...*
- *Fibrotická reakcia*
- *Narušenie bazálnej membrány (IHC, elektrónová mikroskopia) (?)*
- *C-bb v hyperplázii vykazujú vyšší stupeň expresie calcitonínu (?)*

Medullary thyroid carcinoma (MTC)

- 5-10 % malígnych novotvarov thyreoidey
- **75 % sporadické MTC** – bez asociácie so zárodočnými mutáciami proto-onkogénu RET
- **25 % z nich je dedičných / vrodených MTC** – asociovaných so zárodočnými mutáciami proto-onkogénu RET (autozomálne dominantná dedičnosť) – MEN 2

MEN2

- ***MEN 2A:*** adolescencia, ml.dospelý vek
- ***MEN 2B:*** detstvo
- ***FMTC:*** dospelosť cca 50 rokov

- Sporadický MTC: dospelosť cca 50 rokov

Sporadický MTC

- Unifokálny
- Vyšší vek
- Absencia CCH

- Absencia germline mutácií RET

Dedičný MTC

- Multifokálny
- Nižší vek
- Asociácia s CCH

- Prezencia germline mutácií RET

Klinická definícia FMTC

Kedysi

- Pozitívna rodinná anamnéza na výskyt MTC (> 10 členov s patogenickou mutáciou RET)
- Absencia feochromocytómu a hyperparatyreoidizmu (v rodine)

Dnes

- **FMTC = variant MEN2A**
- Variant MEN2A so zníženou penetranciou feochromocytómu a hyperparatyroidizmu

Genetika sporadických MTC

- Somatické mutácie RET v 20 – 80 % (kodón 918) ... Veľký rozptyl
- Rôzne technológie
- Veľká heterogenita
- Možný polyklonálny pôvod sporadických MTC

Genetická predispozícia (susceptibilita)

- = **MEN2** (MEN2A, MEN2B, FMTC)
- = germline mutácie proto-onkogénu RET
- *Ale:*
- Veľká časť sporadických MTC (bez germline RET mutácií) vykazuje histologické črty dedičných MTC – C-cell hyperplázia, multifokalita
- *Ale:*
- Nie všetky pracoviská vyšetrujú „hot spot“ kodóny
- *Napr.*
- Germline RET mutácie v kodónoch 768, 790, 791, 804 a prípadne iných neidentifikovaných = FMTC s nízkou penetranciou (neskorší nástup ochorenia, miernejšia forma, bez familárneho výskytu)
- *To znamená, že:*
- Niektoré „sporadické“ MTC sú reálne dedičnými MTC

Genetická predispozícia (susceptibilita)

- 7% „simplexných“ MTC (bez pozitívnej rodinnej anamnézy, alebo spoluvýskytu iných endokrinných ochorení)
- Disponuje germline *RET* pathogenickým variantom

- *Elisei R, Romei C, Cosci B, Agate L, Bottici V, Molinaro E, Sculli M, Miccoli P, Basolo F, Grasso L, Pacini F, Pinchera A. RET genetic screening in patients with medullary thyroid cancer and their relatives: experience with 807 individuals at one center. J Clin Endocrinol Metab. 2007;92:4725–9*

Genetická predispozícia (susceptibilita)

- Ak žiaden rodič pacienta nemá patogenickú germline mutáciu /variant RET ... a pacient áno

...potom...

- 1.) ide o *de novo* germline patogenický variant RET (5% MEN 2A)
- 2.) existuje genetický mozaicizmus
- 3.) ide o non-paternitu

Take home message

- 74-ročný pacient s bilaterálnou neoplastickou C-cell hyperpláziou a 1 mikromedulárnym CA
- Skoro isto bude predstavovať formu FMTC s germline RET mutáciou kodónu s nízkou penetranciou
- Bez ohľadu na prípadný negatívny stav vyšetrenia germline mutácie RET
- Predoperačné stanovenie hladiny kalcitonínu pri thyreoidectomiách by malo byť štandardom
- Patológ by mal vedieť, či má pacient zvýšené hladiny kalcitonínu

Doplnené genetické vyšetrenie 6.apríl 2017

- Cytogenetické vyš.:46,XY, 9qh+
- Molekulárno-genetické vyš.-analýzy DNA, gén RET: pac. je nositeľom variantu c.200G>A, p.(Arg67His)v géne RET. Na základe súčasných poznatkov sa nedá jednoznačne vylúčiť jeho vplyv pri vzniku a rozvoji MEN2A.
- **Záver:Nositeľ variantu s nejasným klinickým /p.p. patogénnym/ významom v RET géne.**
- Dop.:vyšetrenie na úrovni DNA aj u jeho 3 detí.

Ďakujeme za pozornosť